과목명: 호흡기 1차

문제번호	1	교수님	채민철
주제	호흡기 해부학	해설자	이승준
		감수자	김민재

문제

1. 흉곽을 구성하는 골격에 대한 설명으로 바르지 않은 것은?

1) 흉벽은 앞으로는 sternum, 바깥으로는 rib 과 근육, 뒤로는 vertebra 로 둘러 쌓여져 있으며 호흡에 관여하고 심장, 폐, 대혈관 등을 보호해 준다.

2) Manubriosternal joint 는 sternal angle 이라 하며 thoracic vertebra 4-5번째 높이에 해당하며 종격동내에서 aortic arch 및 tracheal bifurcation (carina) 가 위치하는 높이에 해당한다.

3) Manubriosternal joint 의 양 옆으로는 1 st rib의 costal cartilage 와 관절을 이루고 있는 sternocotal joint 가 있으며 촉지를 하여 rib 의 위치를 가늠할 수 있는 point가 될 수 있다.

4) Rib 의 뒤쪽에는 head, neck, tubercle 의 구조가 있으며 head와 tubercle 은 thoracic vertebra의 costal facet 과 관절을 이룬다.

5) Intercostal space는 rib 사이의 공간으로 rib 아래쪽에는 costal groove 가 있어 혈관과 신경의 통로가 되며 흉관삽입 등의 침습적 처치 시에는 lower rib 의 upper margin 을 통해 접근해야 손상을 줄일 수 있다.

답

3

해설

2022 호흡기 1차 3번 문제 선지 변형입니다

1),2),4) 야마와 동일합니다.

3) Manubriosternal joint에는 streak angle이 존재하여 촉지를 통해 rib의 위치를 가늠하는 rib count의 중요한 point가 됩니다. 다만, manubriosternal joint의 양옆에는 선지의 1st rib이 아닌 2nd rib의 costal cartilage와 관절을 이루는 sternocostal joint가 존재합니다.

5) 아래의 그림 참고하시면 됩니다. Rib 아래의 costal groove에는 동맥, 정맥, 신경들이 지나기에 침습적 수술 시 lower rib의 upper margin을 통해 접근해야 한다고 수업시간에 설명하셨습니다.

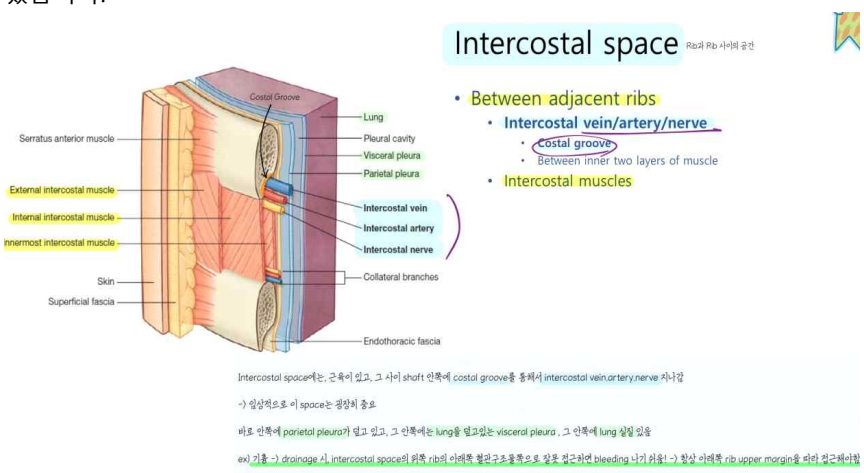

문제번호	2	교수님	채민철
주제	호흡기 해부학	해설자	이승준
		감수자	김민재

문제	2. 횡격막에 대한 설명으로 바르지 않은 것은? 1) Musculotendinous structure 이다. 2) Superior thoracic aperture를 구성하고 있다. 3) Esophageal hiatus 를 통해 esophagus 와 vagus nerve가 같이 통과한다. 4) 흡기시 근육이 수축되며 높이가 낮아지면서 흉강의 확장을 도와 호흡 운동에 있어 중요한 역할을 한다. 5) 횡격막 신경 손상시 횡격막의 수축과 이완이 사라지게 되며 횡격막 거상이 발생할 수 있다.
답	2
해설	2022 호흡기 1차 4번 문제 선지 변형입니다. 1) 강의록에 나와있는 옳은 선지입니다. 2) 횡경막은 Inferior thoracic aperture를 구성하므로 틀린 선지입니다. 3) 야마와 동일합니다. 4) 야마와 동일합니다. 5) 야마와 동일합니다. 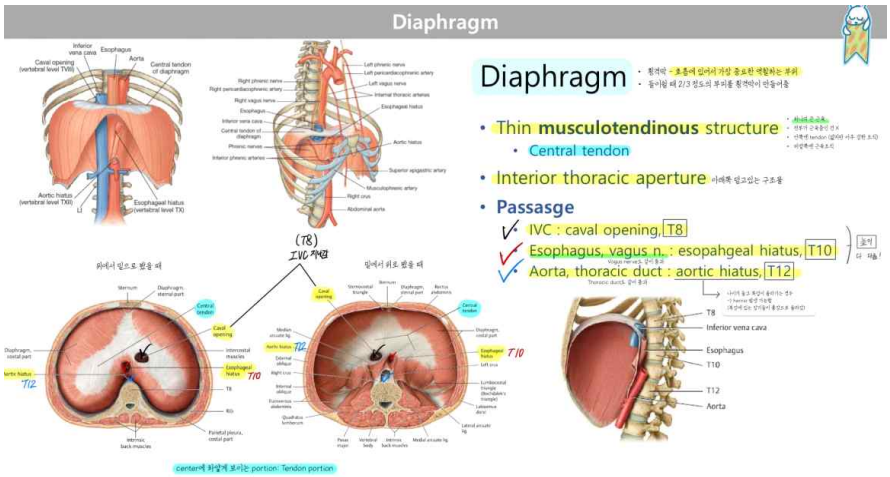

문제번호	3	교수님	채민철
주제	호흡기 해부학	해설자	이승준
		감수자	김민재

문제

3. 폐 및 기관지에 대한 설명으로 바르지 않은 것은?

1) 기도는 불완전한 모양 (C-shaped) 의 연골로 둘러쌓여져 있는 유연한 관모양의 장기이다.

2) 좌측주기관지가 우측주기관지에 비해 더 긴 주행을 한다.

3) 우측폐는 3개의 lobe과 2개의 fissure, 좌측폐는 2개의 lobe과 1개의 fissure 로 구성된다.

4) Fissure 는 각각의 lobe을 감싸고 있는 visceral pleura 에 의해 생기는 경계이며 그중 right major fissure는 우하엽을 우상엽 및 우중엽과 구분시켜주는 경계가 된다.

5) 각각의 lobe은 해당 범위를 담당하는 기관지와 폐동맥, 폐정맥이 있으며 기능적으로 독립된 폐의 구역을 구분하는 가장 작은 해부학적 단위이다.

답

5

해설

2022 호흡기 1차 1번 문제 선지 변형입니다.

1) 야마와 동일합니다.

2) 우측 주기관지는 좌측에 비해 수직에 가까운 주행을 하므로 뒤에서 나올 흡인성질환에서 다루는 내용으로, 우측으로의 흡인이 잘 일어납니다. 좌측 주기관지는 우측에 비해 가늘고 길게 주행합니다.

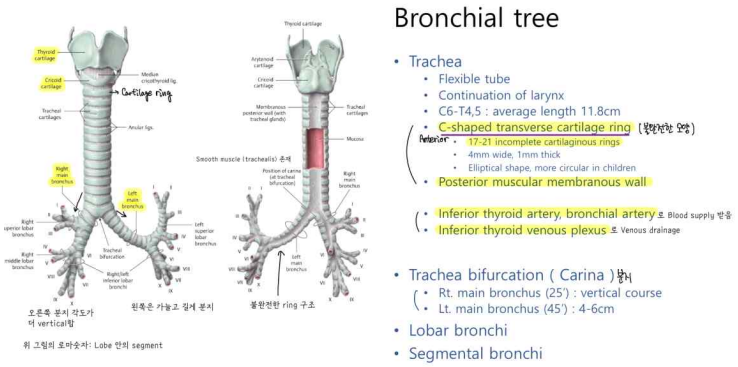

3) 야마와 동일합니다.

4) 2022 야마의 정답이었던 선지입니다. 올해는 Right major fissure는 우하엽을 우상엽 및 우중엽과 구분하는 경계라고 변형하여 출제하셔서 옳은 선지입니다.

5) 야마의 선지를 변형한 틀린 선지입니다. lobe이 아닌 bronchopulmonary segment가 해당 범위를 담당하는 기관지와 폐동맥, 폐정맥을 포함하며 기능적으로 독립된 가장 작은 해부학적 단위입니다.

Right lung: Bronchopulmonary segments

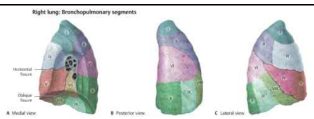

Left lung: Bronchopulmonary segments

심장이 공간을 차지하고 있어서 Left lung은 상대적으로 segment 1~2개 적음

Right lung		Left lung	
Superior lobe			
I	Apical segment	Apicoposterior segment	I
II	Posterior segment		II
III	Anterior segment		III
Middle lobe		**Lingula**	
IV	Lateral segment	Superior lingular segment	IV
V	Medial segment	Inferior lingular segment	V
Inferior lobe			
VI	Superior segment		VI
VII	Medial basal segment		VII
VIII	Anterior basal segment		VIII
IX	Lateral basal segment		IX
X	Posterior basal segment		X

이런 segment들이 있다 정도만...

☆ Bronchopulmonary segment

boundary가 눈에 보이지는 X

심장에서 폐로, venous blood 흘러옴

- Segmental bronchus + Pulmonary artery
- Pulmonary vein : intersegmentally passage

  Oxygenated된 blood 이동
- Irregular shape

✓ The smallest, functionally independent region

기능을 하는 최소단위의 Anatomical boundary

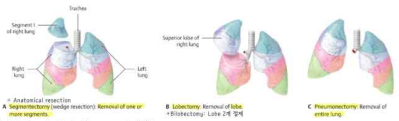

* Anatomical resection

A Segmentectomy (wedge resection): Removal of one or more segments.

B Lobectomy: Removal of lobe.

*Bilobectomy: Lobe 2개 절제

C Pneumonectomy: Removal of entire lung.

초기 폐암에서는 폐 전체가 아닌 Segment만 절제해도 크게 지장 없음

문제번호	4	교수님	채민철
주제	호흡기 해부학	해설자	이승준
		감수자	김민재
문제	4. 흉강 및 늑막에 대한 설명으로 바르지 않은 것은? 1) Visceral pleura와 Parietal pleura가 존재하며 둘 사이에 발생하는 공간을 흉강이라고 한다. 2) 흉강내에는 흉수가 존재하며 호흡에 따른 장기들의 마찰을 줄여주는 역할을 한다. 3) 종격동에 의해 좌우 흉강은 완벽히 분리되어 있다. 4) Visceral pleura는 Intercostal nerve의 지배를 받아 통증을 느낄 수 있다. 5) Visceral pleura와 Parietal pleura는 Hilum (폐문부) 에서 연결되며 아래쪽으로 뻗어져 Pulmonary ligament 가 형성된다.		
답	4		
해설	2022 호흡기 1차 2번 문제와 동일한 문제입니다. 1) Visceral pleura와 parietal pleura 사이의 potential space를 pleural cavity, 즉 흉강이라고 합니다. 2) 흉강 내에는 pleural fluid 즉 흉수가 존재하여 pleura의 움직임에 윤활유 역할을 합니다. 3) 흉강은 2개의 공간으로 구성되어 있으며, 종격동에 의해 완벽히 분리되어 있습니다. 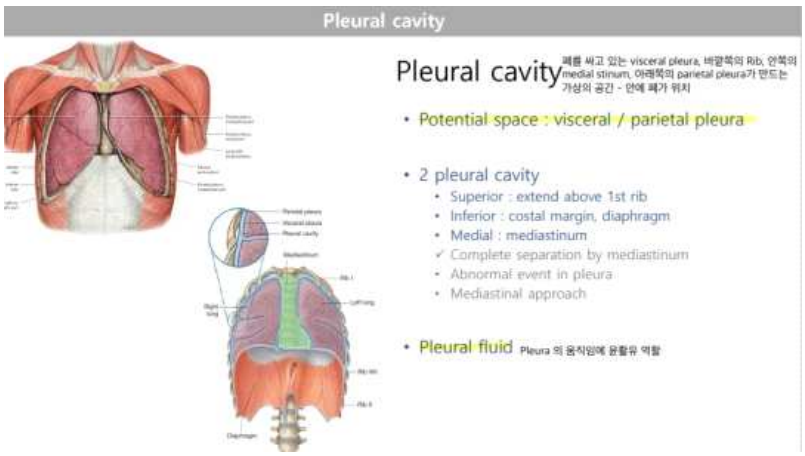 4) 수업시간에 강조하셨습니다! Visceral pleura에는 통증을 느낄 수 있는 somatic nerve innervation이 없고 visceral afferent fiber (autonomic nervous system)만 있기 때문에 통증을 느낄 수 없습니다. 또한 intercostal nerve는 parietal pleura를 지배합니다.		

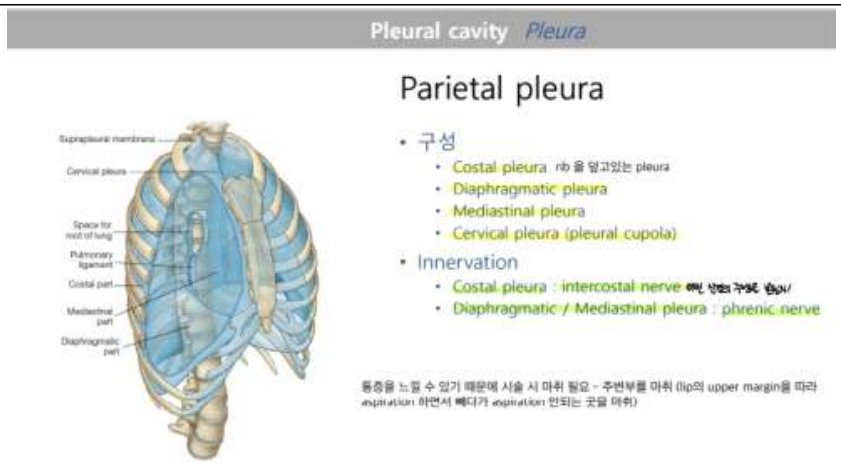

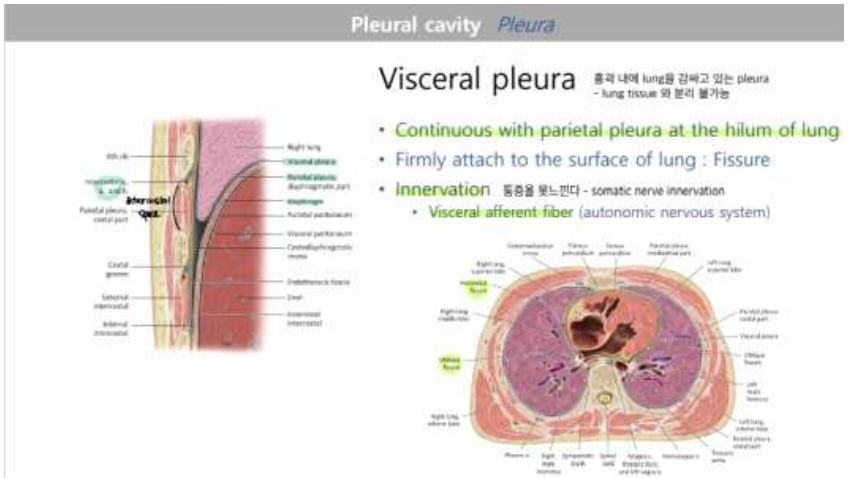

5) Hilum은 폐의 medial surface로, mediastinal pleura가 visceral pleura로 전환되는 곳입니다. Root of lung 아래에서 길게 접혀 pulmonary ligament를 형성합니다.

<table>
<tr><td>문제번호</td><td>5</td><td>교수님</td><td>황일선</td></tr>
<tr><td rowspan="2">주제</td><td rowspan="2">호흡기의 구조와 기능</td><td>해설자</td><td>이승준</td></tr>
<tr><td>감수자</td><td>김민재</td></tr>
<tr><td>문제</td><td colspan="3">5. 기관과 기관지에 대한 설명이다. 맞는 것은?
1) 기관과 기관지는 평활근에 의해 그 구조가 유지된다.
2) 기관의 연골판은 D자 형태를 보인다.
3) 지관지에서 연골이 없고 평활근만 있는 부분은 전벽이며, 막상 구조를 가진다.
4) 주기관지가 폐 내로 들어오면 연골판은 연결되어 하나의 형태를 이루면서 기관지 벽을 이루게 된다.
5) 기관지가 분지되면서 연골판의 크기가 작아지고, 세기관지에 이르면 연골이 없어지고 평활근만 남는다.</td></tr>
<tr><td>답</td><td colspan="3">5</td></tr>
<tr><td>해설</td><td colspan="3">2022 호흡기 1차 53번 문제 선지 변형입니다. 황일선 교수님은 수업시간 형성평가 문제를 변형하여 출제하시기에 형성평가를 모두 저장하고 풀이를 정확히 필기하여 공부하시기 바랍니다. 그리고 병리학 교재에서 문장 그대로 가져오기도 하시니 교재도 꼼꼼히 읽으시길 권합니다.
1) 야마와 동일합니다.
2) 야마와 동일합니다.
3) 야마와 동일합니다.
4) 야마 변형 선지입니다. 주기관지가 폐 내로 들어오면 연골판은 분절되어 평활근과 함께 기관지 벽을 이루므로 틀린 선지입니다.
5) 옳은 선지입니다. 기관지가 분지함에 따라 연골판이 점점 작아지고, 세기관지에선 연골이 관찰되지 않고 평활근만 존재합니다.</td></tr>
</table>

<table>
<tr><td>문제번호</td><td>6</td><td>교수님</td><td>황일선</td></tr>
<tr><td rowspan="2">주제</td><td rowspan="2">호흡기의 구조와 기능</td><td>해설자</td><td>이승준</td></tr>
<tr><td>감수자</td><td>김민재</td></tr>
<tr><td>문제</td><td colspan="3">6. 폐의 구조에 관한 설명이다. 맞는 것은?
1) 한 개의 호흡세기관지를 중심으로 하는 원위부 폐실질을 샘꽈리 또는 종말호흡단위라고 부른다.
2) 가스교환이 이루어지는 곳은 종말세기관지, 폐포관, 폐포낭, 그리고 폐포이다.
3) 호흡세기관지 3~5개가 모여서 한구획을 형성하는데 이것을 폐소엽이라고 부른다.
4) 폐소엽의 중심에는 세기관지와 폐동맥이 위치하고 주변부의 소엽간중격에는 폐정맥과 림프관이 분포한다.
5) 폐는 폐동맥에 의해서 혈액을 공급받으며 다른 혈액 공급은 존재하지 않는다.</td></tr>
<tr><td>답</td><td colspan="3">4</td></tr>
<tr><td>해설</td><td colspan="3">2022 호흡기 1차 54번 문제 선지 변형입니다. 황일선 교수님은 수업시간 형성평가 문제를 변형해서 출제하시기에 형성평가를 모두 저장하고 풀이를 정확히 필기하여 공부하시기 바랍니다. 그리고 병리학 교재에서 문장 그대로 가져오기도 하시니 교재도 꼼꼼히 읽으시길 권합니다.
1) 한개의 종말세기관지를 중심으로 하는 원위부 폐실질을 샘꽈리 또는 종말호흡단위라고 부릅니다.
2) 가스 교환이 일어나는 곳은 호흡세기관지, 폐포관, 폐포낭, 그리고 폐포입니다.
3) 종말세기관지 3~5개가 모여서 한 구획을 형성하는데 이것을 폐소엽이라고 부릅니다.
4) 옳은 선지입니다.
5) 폐는 폐동맥뿐만 아니라 bronchial artery 등을 통해서도 혈액 공급을 받습니다.</td></tr>
</table>

문제번호	7	교수님	황일선
주제	호흡기의 구조와 기능	해설자	이승준
		감수자	김민재
문제	7. 폐포벽을 구성하는 폐포 모세혈관과 폐포강의 미세구조에 관한 설명이다. 맞는 것은? 1) 폐포벽을 관류하는 모세혈관의 내면을 덮고 있는 세포는 제1형 폐포세포이다. 2) 폐포 상피세포는 폐포 내면을 덮고 있으며, 납작하고 원판처럼 생긴 세포가 제 2형 폐포세포이다. 3) 제1형 폐포세포는 폐 표면활성물질을 생산하여 오스뮴친화 판모양소체 내에 저장한다. 4) 제1형 폐포세포가 파괴되면, 제2형 폐포세포가 복구에 관여한다. 5) 폐포 큰포식세포는 페포 상피세포에 붙어 있으며, 폐포 공간에 떠 있을 수는 없다		
답	4		
해설	2022 호흡기 1차 55번 문제 선지 변형입니다. 황일선 교수님은 수업시간 형성평가 문제를 변형해서 출제하시기에 형성평가를 모두 저장하고 풀이를 정확히 필기하여 공부하시기 바랍니다. 그리고 병리학 교재에서 문장 그대로 가져오기도 하시니 교재도 꼼꼼히 읽으시길 권합니다. 1) 야마와 동일합니다 2) 야마와 동일합니다 3) 야마와 동일합니다 4) 옳은 선지입니다. 5) 폐포 큰포식세포는 폐포 상피세포에 붙어있거나, 폐포 공간에 자유롭게 떠 있습니다		

<table>
<tr><td>문제번호</td><td>8</td><td>교수님</td><td>황일선</td></tr>
<tr><td rowspan="2">주제</td><td rowspan="2">호흡기의 구조와 기능</td><td>해설자</td><td>이승준</td></tr>
<tr><td>감수자</td><td>김민재</td></tr>
<tr><td>문제</td><td colspan="3">8. 호흡기의 청정작용에 관한 설명이다. 틀린 것은?
1) 비강의 후벽에 부착되는 먼지는 코인두까지 운반되고, 그곳에서 삼키게 된다.
2) 기관과 기관지의 청정작용은 점액섬모 운동으로 이루어지며, 결국 삼키거나 가래로 배출된다.
3) 고형성 먼지가 폐포 내에 도달하면 폐포 큰포식세포가 이들을 탐식하여 소화하며, 세기관지를 통해 밖으로 운반되기도 한다.
4) 폐포에 들어온 먼지는 대부분 림프관 내로 들어가거나 정맥으로 바로 흡수되기도 한다.
5) 폐포 내에 주로 유입되는 먼지의 크기는 1~5μm 정도이다</td></tr>
<tr><td>답</td><td colspan="3">4</td></tr>
<tr><td>해설</td><td colspan="3">2022 호흡기 1차 56번 문제 선지 변형입니다. 황일선 교수님은 수업시간 형성평가 문제를 변형해서 출제하시기에 형성평가를 모두 저장하고 풀이를 정확히 필기하여 공부하시기 바랍니다. 그리고 병리학 교재에서 문장 그대로 가져오기도 하시니 교재도 꼼꼼히 읽으시길 권합니다.
1) 야마와 동일합니다
2) 야마와 동일합니다
3) 옳은 선지입니다.
4) 폐포에 들어온 먼지는 폐포벽 사이질로 이동하거나 림프관 내로 들어가기도 합니다. 정맥으로 바로 흡수된다는 선지는 틀렸습니다.
5) 야마와 동일합니다</td></tr>
</table>

문제번호	9	교수님	금동윤
주제	흉곽 해부	해설자	이승준
		감수자	김민재

문제

9. 화살표의 명칭은?

1) left brachiocephalic vein
2) left common carotid artery
3) brachiocephalic artery.
4) azygos vein
5) left subclavian artery.

답

5

해설

강의록에 나와있는 사진을 그대로 사용하셨습니다.

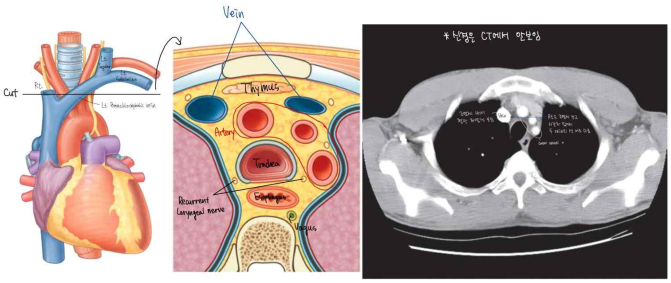

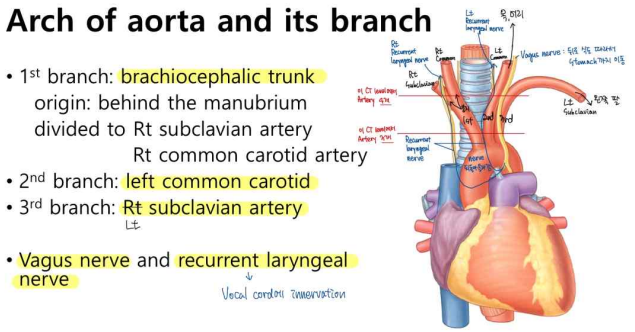

문제번호	10	교수님	금동윤
주제	흉곽 해부	해설자	이승준
		감수자	김민재

문제	10. 식도 조직을 바르게 설명한 것은? 1) 점막은 원주상피로 구성되어 있다. 2) 근육층에 임파관, 혈관 등이 위치한다 3) 장막(serosa)이 없다. 4) 근육의 바깥층은 circular muscle로 구성되어 있다. 5) muscularis mucosa 는 점막하층과 근육층 사이에 위치한다
답	3
해설	금동윤 교수님의 문제는 수업시간 강의록에서 강조하신 부분에서 주로 내시기에 강의를 집중하여 들어주시면 어렵지 않게 풀 수 있습니다. 1) 점막은 편평상피로 구성되어있습니다. 식도위 연결 1~2cm 상부에서부터 원주상피가 나타납니다. 2) 임파관은 주로 submucosa에 위치합니다. 3) 옳은 선지입니다. 4) 근육은 안쪽이 circular muscle로 구성되어있고, 바깥층은 longitudal muscle로 구성되어있습니다. 5) muscularis mucosa는 점막층과 점막하층 사이에 위치합니다. ☆**식도 조직** 1. 식도는 mucosa-submucosa-muscle 층으로 형성 다른 장기와 달리 식도는 특징적으로 Serosa X → 식도 손상 시 mediastinum 주변으로 잘 번짐 조기 패혈증으로 갈수도 있음 2. mucosa: 편평상피세포로 구성되어있다. squamocolumnal junction: 식도위 연결 1~2cm 상부에서부터 식도점막이 편평상피에서 원주상피로 변형 ☆ 3. submucosa에는 점액선, 혈관, 임파선, Meissner 신경얼기등으로 구성 Submucosa에 다 몰려있음 4. Outer longitudinal, inner circular muscle Serosa 없어서 근육층 2개만 존재 Mucosa의 cancer가 Submucosa로 가면 lymphatics 타고 복부로 이동 바깥쪽 근육 안쪽 근육 ☆ 5. serosa가 없다. 주위구조물인 trachea, pericardium, pleura가 serosa의 역할 대행 Tumor status (Cancer staging) 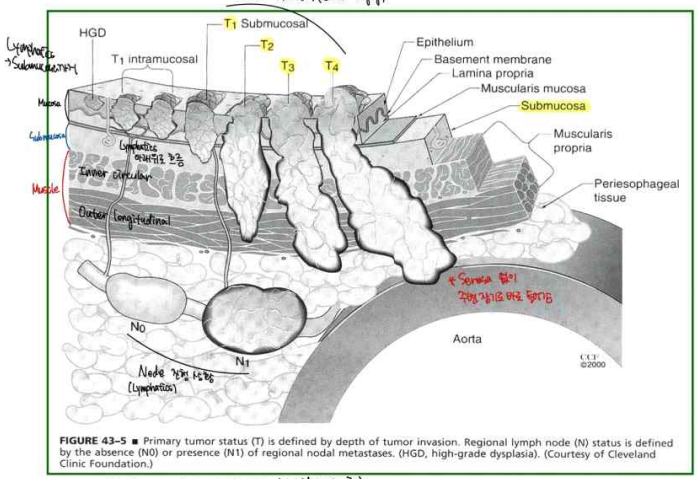 FIGURE 43–5 ■ Primary tumor status (T) is defined by depth of tumor invasion. Regional lymph node (N) status is defined by the absence (N0) or presence (N1) of regional nodal metastases. (HGD, high-grade dysplasia). (Courtesy of Cleveland Clinic Foundation.) ※ Tumor staging : T, N, M (Metastasis)

문제번호	11	교수님	배재훈
주제	호흡생리	해설자	이승준
		감수자	김민재
문제	11. 임신나이 28주 남아가 출생 30분 후 호흡곤란, 무기력, 청색증을 보였다. 환아는 임신성 당뇨병을 가진 29세 엄마로부터 자연분만으로 태어났다. 양수는 깨끗하였고 출생 시 체중은 1.8kg이었다. 호흡 시 그렁거림이 있고 갈비연골 사이 및 갈비연골 아래 함몰, 그리고 코 벌렁임이 관찰되었다. 청진에서 호흡음 감소가 있었으며 그 외 진찰 소견은 정상이었다. 이 아기의폐기능 변화는? 1) 기도저항 감소 2) 폐유순도 증가 3) 기체확산능 증가 4) 호흡일량 변화 없음 5) 기능적 잔기용량 감소		
답	5		
해설	2020학년도 호흡기 1차 11번과 동일한 문제입니다. 임신 나이 28주에 태어났고 호흡곤란, 청색증등의 증상이 동반된 것으로 보아 이 환아는 폐포 표면활성물질 부족으로 인한 신생아 호흡부전증을 앓고 있음을 알 수 있습니다. 폐포 표면활성물질이 부족하면 기도 저항이 증가하고 폐 유순도와 산소 확산능(기체 확산능)이 감소하며 호흡 일량이 증가합니다. 이와 더불어 폐 유순도 감소로 인해 폐포 허탈이 유발되어 기능적 잔기량 역시 감소하게 됩니다. - 위의 증상 외로 PaO2가 감소합니다. * 폐포 표면활성물질의 경우 임신 나이 28주에 합성되고 32~35주부터 제 2형 세포에서 분비되기 시작합니다.		

문제번호	12	교수님	배재훈
주제	호흡생리	해설자	이승준
		감수자	김민재

문제

12. 46세 남자가 1주 전부터 숨쉬기가 힘들다고 병원에 왔다. 2주 전 교통사고로 넓적다리뼈가 골절되어 수술을 받았다고 한다.
컴퓨터단층촬영 결과 우측폐동맥 일부가 혈전으로 막혀있다.
검사 결과는 다음과 같다. 사강용적(L)은?

일회호흡량 1 L
동맥혈 CO_2 분압 58 mmHg
호식가스 CO_2 분압 29 mmHg

1) 0.1
2) 0.2
3) 0.3
4) 0.4
5) 0.5

답

5

해설

배재훈 교수님 강의록에 사강용적을 구하는 공식이 있기에 해당 공식을 잘 외워서 대입만 하면 쉽게 풀 수 있는 문제였습니다. 배재훈 교수님은 몇가지 공식들을 통해 계산하는 문제를 자주 내시므로 강의록에 나오는 공식들은 웬만하면 암기하시는 것을 추천합니다.

해당 공식에 따라 계산해보면,

사강용적 = 1L x (58mmHg - 29mmHg)/58mmHg = 0.5L

4. 호흡사강(respiratory dead space, V_D)

1) 해부학적 사강(anatomic dead space)
: 비강 및 구강에서 종말세기관지까지
정상 성인은 일회호흡용적의 1/3로 약 150 ml → V_D/V_T = 0.3
Tidal volume = 500ml

2) 생리학적 사강(physiologic dead space)
* 폐포사강(alveolar dead space)
: 폐포 내에서 가스교환에 참여치 못하는 공기량

* 생리학적 사강 = 폐포사강 + 해부학적 사강

Conc. of CO_2 in alveolar air
Conc. of CO_2 in expired air

$$V_D = V_T \frac{(PA_{CO2} - PE_{CO2})}{PA_{CO2}}$$

Bohr Eqn.

Conc. of CO_2 in alveolar air

(예제) Tidal volume
일회호흡용적 : 0.5 L
P_ECO_2 : 28 mmHg 〈국시 문제〉
P_ACO_2 : 40 mmHg
→ V_D = ?

V_D = 0.5 x [(40−28)/40]
= 0.5 x 0.3 = 0.15 (L)

문제번호	13	교수님	배재훈
주제	호흡생리	해설자	이승준
		감수자	김민재

문제

13. 79세 남성이 폐기종에 폐렴이 합병되어 급성 호흡곤란을 호소하며 병원에 왔다. 당시 의식은 있었지만, 정신상태가 혼동이이었고, 방향감각이 흐렸으며 질문에 천천히 반응하는 정도였다. 그 환자는 호흡하는데 부속근육을 사용하였으며 흉곽의 확장이나 횡격막의 운동이 감소된 상태였다. 혈압은 90/65mm Hg로 낮았으며, 모세혈관 혈류를 확인하니 관류가 낮은 소견을 보였다. 그 환자에게 흡입 산소를 24%로 하여 마스크를 씌웠으며, 그 후 동맥혈액가스분석을 해보니, pH가 7.33, 산소분압 48 mm Hg, 이산화탄소분압 67 mm Hg 그리고 HCO3-가 34 mEq/L였다. 이 환자의 폐포-동맥 산소분압 차이(P_AO_2-P_aO_2)는?

1) 21 mm Hg
2) 30 mm Hg
3) 39 mm Hg
4) 44 mm Hg
5) 49 mm Hg

답

3

해설

배재훈 교수님의 강의록에 있는 공식을 암기하여 대입하는 문제입니다. 다만, 강의록에 나온 공식과 기존 야마들에서 흡입 산소인 FiO2를 주로 0.21 혹은 0.2로 계산하였던 것을 변형하여 흡입 산소를 24% (0.24)로 출제하셨습니다. 습관적으로 0.21로 계산하면 선지에 없는 답이 나와 많은 학우들이 당황한 문제입니다. 이처럼 배재훈 교수님은 지엽적으로 문제를 변형하기도 하시니 암기를 하실 때 단순히 숫자를 외우기보단 각각의 상수와 변수가 무엇을 의미하는지 이해하며 외우시는 것을 추천합니다.

폐포산소분압 = (760-47) x 0.24 - (67 / 0.8) = 87

폐포-동맥 산소분압 차이 = 87 - 48 = 39

3) 폐포-동맥혈 산소분압 차이(alveolar-arterial P_{O_2} difference, $AaDO_2$)

PaO_2와 $PaCO_2$의 값이 주어진 상태에서

FiO_2(흡입하는 산소의 분율)를 알면 다음 공식에 의해서 PAO_2를 산출

정상치 (대기 중에서 소아나 청소년의 정상 $AaDO_2$는 10 mmHg 이하이고, 30세 이하 성인은 15 mmHg 미만이며, 10년 마다 3 mmHg 증가하며, 최대 25 mmHg를 넘지 않는다.

$AaDO_2$ (mmHg) = PAO_2 − PaO_2

PAO_2 (mmHg) = [P_B − P_{H_2O}] x FiO_2 − [$PaCO_2$ ÷ R]

P_aO_2 : ABGA 이용

P_B : 대기 압 = 760 mmHg

P_{H_2O} : 수증기압 = 47 mmHg

R : 호흡상수 = 호흡률, 통상적으로는 0.8로 판단함

(예제) 60세 남자가 최근 3일 동안 숨쉬기가 힘들고 가래가 많은 기침 때문에 응급실로 왔다. 관상동맥질환, 고혈압 그리고 40갑/년의 흡연력이 있다. 응급실에서 시행한 동맥혈가스분석 결과는 다음과 같다. 폐포-동맥혈 산소분압 차이는? (호흡상수 R = 0.8로 간주함)

구시 문제

pH 7.31, $PaCO_2$ 60 mmHg, PaO_2 60 mmHg, SaO_2 81%

P_AO_2 (폐포산소분압) = (P_B − P_{H2O}) x FiO_2 − (P_aCO_2 ÷ R) 계산 편의상 FiO_2 0.2로 할 때도 있음

= (760 − 47) x 0.21 − 60/0.8 = 75 mmHg

$(A-a)DO_2$ = P_AO_2 − P_aO_2 = 75 − 60 = 15 mmHg

문제번호	14	교수님	배재훈?김미애?
주제	호흡생리? COPD?	해설자	이승준
		감수자	김민재

문제

14. 지난 20년 동안 하루에 40개비의 담배를 피어온 50대 남성이 점차 심해지는 기침, 노란색과 녹색(yellow-green)을 띈 많은 양의 점액 배출 그리고 점점 심해지는 숨참 등을 호소하며 병원에 왔다. 이 환자에서 생길 수 있는 환기(ventilation)-관류(perfusion, V/Q)의 변화는?

1) 환기 혹은 관류에 별 다른 변화가 없다.
2) 환기가 정상인데 비해 관류는 증가한다.
3) 환기에 비해서 관류에 장애가 발생한다.
4) 환기와 관류가 모두 똑 같은 정도로 감소한다.
5) 관류의 변화에 비해 환기가 더 크게 장애가 발생한다.

답

5

해설

강의록에 명확히 나와있지 않습니다. 다만, 다른 교수님들의 강의록과 KMLE 책의 내용을 참고해서 풀어보면, 50대 남성 + 오랜 흡연력 + 심한 기침 + 노란색과 녹색(화농성) 점액 + 숨이 차는 증상 등을 종합해봤을 때 COPD를 의심해볼 수 있습니다. COPD는 airway obstruction이 주요 증상 중 하나이므로 해당 환자는 환기 장애가 일어났을 확률이 높습니다. 따라서 관류에 비해 환기에 큰 장애가 생겼다는 선지가 적합할 것 같습니다.

2) 환기-혈류 불균형(ventilation-perfusion mismatch)

- V/Q < 0.8 : 폐포환기↓ ← 기도폐쇄, 무기폐, 폐렴, 폐부종
  - 순환의 낭비(wasted circulation)
  - 생리학적 단락 혹은 션트(physiologic shunt)*
  - * 생리적 션트의 정상 범위 : 통상 심박출량의 2%
- V/Q > 1.2 : 폐순환↓ ← 혈관폐쇄, 폐혈전, 폐혈관염, 폐색전증
  - 환기의 낭비(wasted ventilation) 환기 안됨
  - 생리학적 사강(physiologic dead space)

표 2-1. COPD를 의심해야 하는 지표

40세 이상 환자가 아래와 같은 지표가 있으면 COPD를 의심하고 폐활량측정법을 시행하여 진단한다. 이 지표들이 다수 있다면 COPD 기능성이 높아진다.

호흡곤란	운동시 심해짐, 움직이지 않으면 덜하거나 없음
기침	있기도 하고 없기도 함
가래	있기도 하고 없기도 함
흡연	현재 흡연력 또는 과거 흡연력
분진, 가스 노출력	직업력(분진 및 화학물질) 집안 연기(취사/난방)
COPD 가족력	특히 COPD 형제력
소아기 병력	출생 시 저체중, 소아기 호흡기 감염

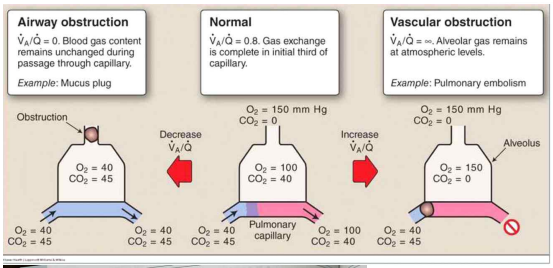

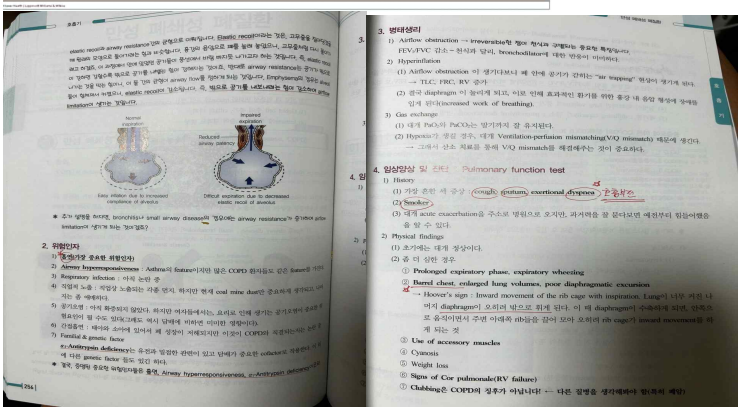

문제번호	15	교수님	김미애
주제	COPD	해설자	이승준
		감수자	김민재

문제

15. 호흡곤란의 정도를 평가할 때, modified medical research council (mMRC) dyspnea scale을 사용할 수 있다. 환자가 평지를 걸을 때 같은 동년배의 사람들보다 늦게 걷거나 평소 수준으로 걸으면 숨을 고르기 위해 쉬어야 하는 경우 몇 점으로 평가되는가?

1) 0점
2) 1점
3) 2점
4) 3점
5) 4점

답

3

해설

해당 표는 반드시 기억하셔야 합니다!

질병의 평가 (1) 증상 평가

MMRC SCORE

1) 호흡곤란 평가 – modified Medical Research Council Dyspnea scale

mMRC 호흡곤란점수	호흡곤란 내용
0	힘든 운동을 할 때만 숨이 차다.
1	평지를 빨리 걷거나, 약간 오르막 길을 걸을 때 숨이 차다.
2	평지를 걸을 때 숨이 차서 **동년배보다 천천히** 걷거나, 자신의 속도로 걸어도 숨이 차서 멈추어 쉬어야 한다.
3	평지를 약 **100m** 또는 몇 분 동안 걸으면 숨이 차서 멈추어 쉬어야 한다.
4	숨이 너무 차서 집을 나설 수 없거나, 옷을 입거나 벗을 때도 숨이 차다.

이게 둘 구분 잘해야 함

문제번호	16	교수님	김태훈
주제	호흡기 질환의 주요증상	해설자	이승준
		감수자	김민재

문제

16. 다음 중 토혈과 비교하였을 때 객혈에 가까운 소견으로 가장 옳은 것은?

1) 진하지 않은 붉은 색의 피가 나온 경우
2) 구토 증상과 동반된 경우
3) 기저 위나 간 질환이 있는 경우
4) 산성 성분
5) 음식물과 함께 나온 경우

답

1

해설

해당 표만 암기하면 풀 수 있는 쉬운 문제입니다

Hematemesis vs. hemoptysis

Hematemesis	Hemoptysis
• **Nausea, Vomiting** • **Gastric disease or Hepatic disease**	• **Cough, Sputum** • **Lung disease**
• **Sputum** • **Dark red, Brown colored**	• **Bright red** • **Liquid or clot**
• Acidic • Mixed with food particles	• Alkaline • Mixed with macrophage and neutrophil

문제번호	17	교수님	김태훈

주제	호흡기 진찰 및 진단방법	해설자	이승준
		감수자	김민재

문제

17. 호흡기계 진찰을 할 때 옳은 내용은?

1) 호흡기계 진찰은 청진이 가장 중요하므로 시진, 타진, 촉진 등은 생략해도 된다.
2) 환자의 호흡 양상은 호흡기 증상과 무관하여 확인할 필요는 없다.
3) 청진 시 전면부 혹은 후면부 중 한쪽만 청진하면 된다.
4) 성음 진탕 (vocal fremitus)은 청진기로 청진하며 진찰한다.
5) 청진 시 천명음은 기도가 좁아져 발생한 소견으로 기도질환을 고려해야 한다.

답

5

해설

1) 호흡기계 진찰은 청진이 중요하긴 하지만 시진, 타진, 촉진 등을 종합적으로 판단하여야 합니다.

2) 환자의 호흡양상(시진)을 통해 흉벽 이상, 부호흡근 동원 여부, 곤봉지 등 호흡기 증상을 확인할 수 있습니다.

Physical examination

- Vital signs
  - Blood pressure
  - Heart rate
  - Respiratory rate (15-20)
  - Body temperature
  - Pulse oximetry (Saturation)
- 호흡 양상(시진) 환자 숨쉬면 직관적으로 알게 되는 경우↑
  - Chest wall deformity
  - 부호흡근 동원 여부, Cheyne stokse 호흡, 곤봉지, 청색증
- 촉진
  - 압통 여부, vocal fremitus(성음진탕) 밀도 증가 = 폐렴, 무기폐, 흉수 → 성음진탕↑ / 밀도 감소 = 기흉, 거대 세포 (Bullae) 등 → 성음진탕↓ — 초음파 발달되면서 촉진/타진 검사 감소
- 타진
  - hyper-resonance(공명음; pneumothorax)~dullness(탁음; 무기폐, 흉수)
- 청진 — 중요↑ → 교체 요망

3) 청진 시 전면부와 후면부 모두 청진해야 합니다.

Location *청진 시 가능한 한 전면부&후면부 모두 청진해야 함, 소리 강하게 나는 곳 확인하면서 병변 위치 확인

시진/청진 시 위치 확인

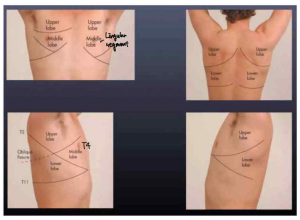

위에만 청진하면 Middle lobe 못들음

위에만 청진하면 Lower lobe만 들음

4) 성음진탕은 청진기가 아닌 손을 통해 환자의 발성 시 진동을 통해 진찰하는 방법입니다

Vocal fremitus(성음진탕) 환자에게 아~ 소리 내게 하고 반측, 조루측 등에 손 갖다대면서 비교, 조루측 진동 차이 확인 / 지금은 성음진탕보다 초음파로 많이 검사함

5) 청진 시 천명음은 기도가 좁아져 발생한 소견으로 천식 등의 기도 질환과 연관이 있으므로 옳은 선지입니다.

청진

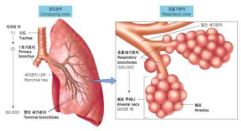

- 호흡음
- 부가음 병적 소견에서 생기는 음
- 천명음: Wheeze; Asthma, peribronchial edema etc
  - 기도가 좁아서 발생 (usually expiration) (high pitched) ← 공기이동 속도↑ → 소리 진동수↑
- 수포음: Crackles, Rale; ILD, heart failure, pneumonia etc
  - 폐포(Alveolus) 및 소기도가 열리며 (usually inspiration) 발생 (low pitched) 바크락 소리
- 건성 수포음: Rhonchi
  - Medium size airway obstruction (low pitched)

마찰음
- Friction rub: 심낭염, 흉막염
- Stridor: Rhonchi: upper airway 상기도 협착, 응급 상황

문제번호	18	교수님	김태훈
주제	호흡기 진찰 및 진단방법	해설자	이승준
		감수자	김민재
문제	18. 다음 청진 소견 중 상기도 협착을 시사하는 소견은? 1) 천명음 (Wheezing) 2) 수포음 (Crackles) 3) 건성 수포음 (Rhonchi) 4) 마찰음 (Friction rub) 5) 협착음 (Stridor)		
답	5		
해설	교수님의 강의록에 적혀있진 않지만 수업시간에 언급하셨습니다 청진 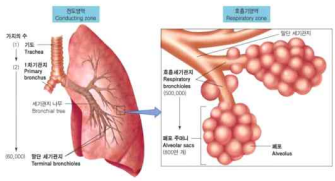 • **호흡음** • **부가음** 병적 소견에서 생기는 음 • 천명음: Wheeze; Asthma, peribronchial edema etc ▪ 기도가 좁아서 발생 (usually expiration) (High pitched) 공기이동 속도↑ → 소리 진동수↑ • 수포음: Crackles, Rale; ILD, heart failure, pneumonia etc ▪ 폐포(Alveolus) 및 소기도가 열리며 (usually inspiration) 발생 (low pitched) 빠그락 소리 • 건성 수포음: Rhonchi ▪ Medium size airway obstruction (low pitched) 마찰음 • Friction rub: 심낭염, 흉막염 • Stridor: Rhonchi: upper airway 상기도 협착, 응급 상황		

문제번호	19	교수님	김진영
주제	정상 영상의학 소견 및 검사법	해설자	이승준
		감수자	김민재

문제

19. Chest X-ray PA (posteroanterior) 사진과 AP (anteroposterior)의 차이에 대한 설명으로 맞는 것은?

1) Chest PA는 주로 누운 자세에서 촬영되며 chest AP는 선 자세에서 촬영된다.

2) Chest PA사진은 clavicle이 폐첨부와 중첩되며, chest AP사진은 clavicle이 폐첨부와 분리된다.

3) Chest PA사진에서 heart는 정상보다 커져 보이나, chest AP사진은 heart가 정상 크기로 보인다.

4) Chest PA사진에서는 우측 횡격막이 좌측보다 2cm정도 낮은 것이 정상이다.

5) Chest AP사진에서는 scapula가 폐야와 중첩되지만, Chest PA사진에서는 폐야와 분리된다.

답

5

해설

1) PA는 선 자세에서 촬영하고 AP는 일어서기 힘든 환자의 경우 누워서 촬영하는 기법입니다.

2) PA는 폐첨부와 분리, AP가 폐첨부와 중첩됩니다.

3) PA사진에선 심장이 정상 크기로 나타나지만 AP사진에선 심장이 정상보다 크게 나타납니다.

4) PA에선 우측 횡경막이 좌측보다 2cm 정도 높은 것이 정상입니다.

5) 옳은 선지입니다.

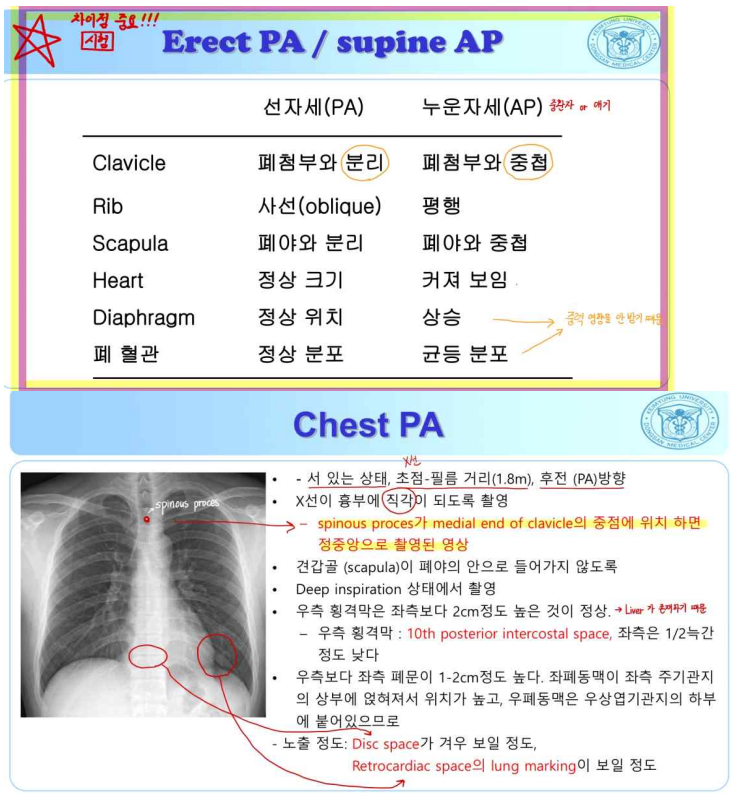

문제번호	20	교수님	김진영
주제	정상 영상의학 소견 및 검사법	해설자	이승준
		감수자	김민재

문제

20. 다음 Chest radiograph에 대한 설명으로 옳은 것은?

1) Chest Apicography (폐첨촬영)사진이며, 폐첨부를 보기위해 촬영한다.
2) Chest Lateral decubitus view로 촬영된 사진이며, 소량의 흉수도 잘 관찰된다
.
3) Chest AP 사진이며, 왼쪽 흉수가 관찰된다.
4) 선 자세에서 촬영하며, Chest PA사진이다.
5) 옆으로 누워서 촬영하며, chest AP사진이다.

답

2

해설

강의록에 있는 사진으로 Lateral decubitus view 사진이며 흉수와 흉막삼출 확인을 위해 시행합니다.

1) 틀린 선지입니다.
2) 옳은 선지입니다.
3) 틀린 선지입니다.
4) 틀린 선지입니다.
5) 틀린 선지입니다.

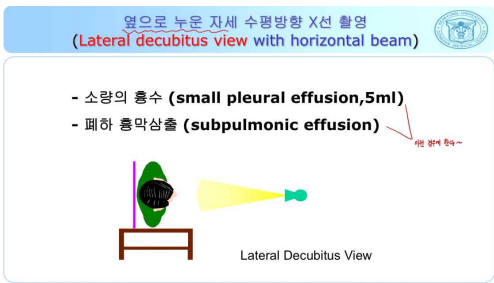

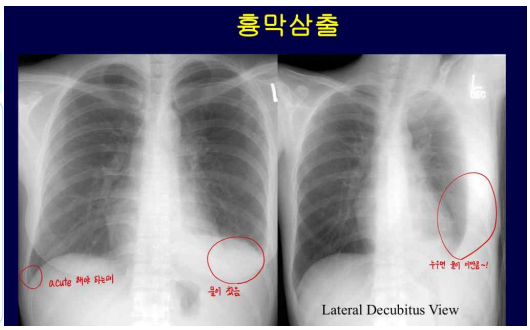

문제번호	21	교수님	박재석
주제	동맥혈가스분석 및 저산소혈증	해설자	이승준
		감수자	김민재
문제	21. 62세 남자가 숨이 차서 병원에 왔다. 대기 중(room air) 동맥혈가스분석결과는 pH 7.36, PaO_2 50mmHg, $PaCO_2$ 40mmHg 이었고, FiO_2 0.40의 산소를 35L/min 의 속도로 코를 통해 호흡시킨 후 시행한 동맥혈가스분석결과는 PaO_2 90mmHg 이었다. 이 환자의 저산소증의 원인과 같은 이유로 저산소증이 발생할 수 있는 질환은? 1) 폐렴 2) 무기폐 3) 폐부종 4) 폐 동정맥기형 5) 만성폐쇄성폐질환		
답	5		
해설	해당 환자의 경우 다른 수치는 정상이나 동맥혈의 산소분압이 정상치보다 한참 적습니다. 그러나 저농도 산소 요법을 통해 산소분압이 정상치로 회복되는 것으로 보아 환기/관류 불일치로 인한 저산소혈증으로 볼 수 있습니다. 강의록을 참고해 보면 환기/관류 불일치에 해당하는 질환은 만성폐쇄성폐질환, 천식, 사이질 폐질환 등이 있습니다. 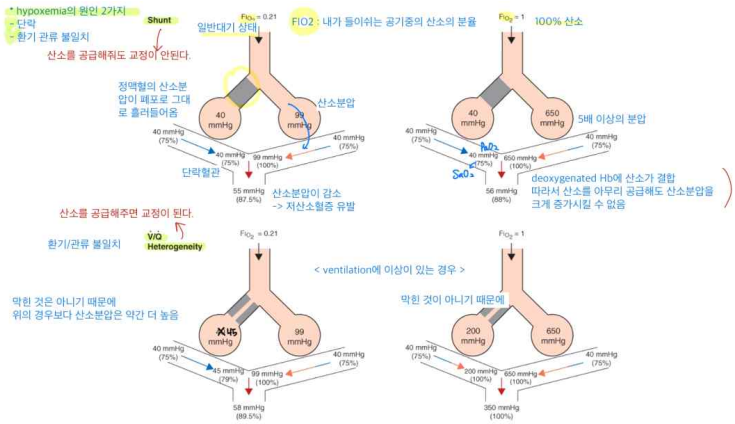 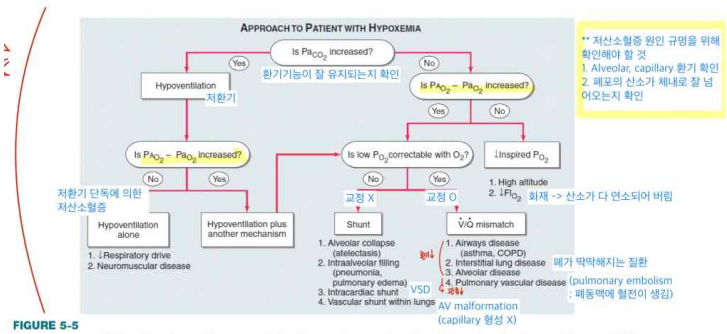 **FIGURE 5-5** **Flow diagram outlining the diagnostic approach to the patient with hypoxemia** (Pa_{O2} <80 mmHg). $PA_{O2} - Pa_{O2}$ is usually <15 mmHg for subjects ≤30 years old and younger and increases by ~3 mmHg per decade after age 30 years. COPD, chronic obstructive pulmonary disease. $PaCO_2$가 증가하는 단 하나의 생리학적인 이유는 체내에서 생성되어 폐로 운반된 CO_2의 양에 비해 폐포환기량이 부족한 것(저환기) 이다.		

문제번호	22	교수님	박재석
주제	동맥혈가스분석 및 저산소혈증	해설자	이승준
		감수자	김민재

문제

22. 75세 남자가 숨이 차서 병원에 왔다. 7년전부터 만성폐쇄폐질환으로 치료받았다고 한다. 혈압 100/70mmHg, 맥박 114회/분, 호흡 28회/분 이었다. 동맥혈 가스분석결과는 pH 7.10, $PaCO_2$ 60 mmHg, PaO_2 45mmHg, $HCO3^-$ 32mEq/L 이었다. 지난 달 증상 악화 없는 상태에서 시행한 동맥혈 가스분석검사에서 $PaCO_2$는 40mmHg 로 기록되어 있었다. 산염기 상태는?

1) 급성호흡산증 + 대사알칼리증
2) 급성호흡산증 + 적절한 급성보상
3) 만성호흡산증의 만성보상 + 급성호흡산증
4) 만성호흡산증의 만성보상 + 적절한 만성보상
5) 만성호흡산증의 만성보상 + 급성호흡산증 + 대사알칼리증

답

1

해설

해당 환자의 증상이 악화되지 않은 시기의 검사결과를 보면 이산화탄소 분압이 정상치이지만, 증상이 악화되어 내원하여 받은 검사 수치들을 보면 이산화탄소 분압이 높아져 있으므로 급성호흡산증이 온 것을 알 수 있습니다. 이때 동맥혈 HCO3- 예상치를 공식에 따라 계산해보면, 예상 HCO3- = 24 + 0.1 x (60-40) = 28 이므로 측정값이 더 높음을 알 수 있습니다. 이를 통해 대사성 알칼리증이 동반되었음을 알 수 있습니다.

일차성 및 이차성 산-염기 변화

산염기 장애	원인	일차성 변화	이차성 반응
호흡산증	저환기	PCO_2↑	HCO_3↑
호흡알칼리증	과다환기	PCO_2↓	HCO_3↓
대사산증	HCO_3의 소실 혹은 H^+의 증가	HCO_3↓	PCO_2↓
대사알칼리증	HCO_3의 증가 혹은 H^+의 소실	HCO_3↑	PCO_2↑

$$pH = 6.1 + \frac{HCO_3^-}{PCO_2 \times 0.0301}$$

pH 와 PCO_2 방향이 같으면 대사성, 다르면 호흡성 산염기장애로 추정

호흡산증

- 보상기전
  - 급성
    - 증가된 이산화탄소의 대부분(97%)은 혈색소에 의해 세포 완충이 되고 나머지(3%)는 혈장 단백에 의해 완충
    - $PaCO_2$가 1mmHg 증가 시 $[HCO_3^-]$ 는 0.1 mmol/L 씩 증가
  - 기준 24시간 만성 (보통 24시간 이후)
    - 신세뇨관에서의 중탄산염 재 흡수의 증가, 수소이온의 배설증가 및 염소 재 흡수의 감소
    - 나트륨과 칼륨의 고갈이 동반
    - $PaCO_2$가 1mmHg 증가 시 $[HCO_3^-]$ 는 0.4 mmol/L 씩 증가

pH 7.25, $PaCO_2$ 70 mmHg, HCO_3^- 31.5 mEq/L

- 환자 3 : COPD, 평소 $PaCO_2$ 55 mmHg
- 우선 만성호흡산증에 급성호흡산증 발생 추정
- 급성 호흡산증의 보상
  - $PaCO_2$가 1mmHg ↑$[HCO_3^-]$ 는 0.1 mmol/L ↑
- 예상 HCO_3^- = 24 + 0.4 x (55-40)
  + 0.1 x (70-55)
  = 31.5
- 예상 HCO_3^- 와 측정한 HCO_3^- 가 일치
- 해석 : 만성호흡산증의 만성보상 + 급성호흡산증에 대한 적절한 급성보상

만성호흡산증의 만성 보상

급성호흡산증의 급성 보상

문제번호	23	교수님	김진영
주제	흉부질환의 영상의학 소견 유형분석	해설자	이승준
		감수자	김민재

문제

23. 40세 여자 환자로 3일간의 누런 가래, 기침 주소로 내원하였다. 혈압 120/80 mmHg, 맥박 90회/분, 호흡 25회/분, 체온 38.5 도였으며 오른쪽 가슴에서 거품소리가 들렸다. 환자의 chest PA와 left lateral 사진이다. 맞는 설명은?

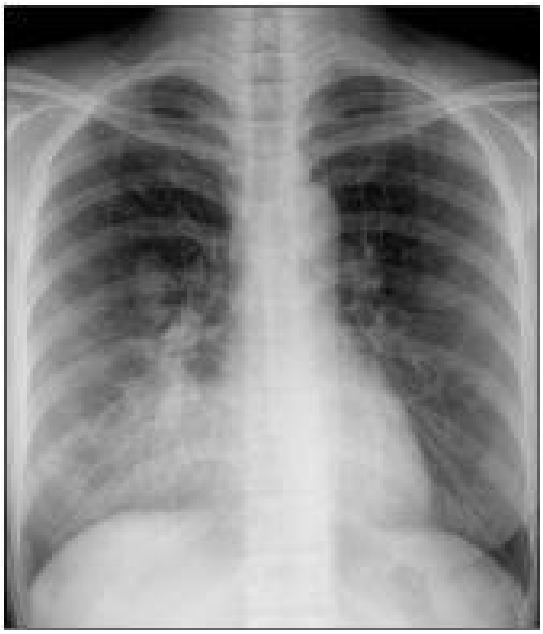

1) 좌상엽 설분절 폐렴이다.
2) 우하엽 폐렴이다.
3) 우중엽 폐렴이다.
4) 양쪽 흉수가 관찰된다.
5) 주된 소견은 간유리음영 (ground glass opacity)이다.

답

3

해설

2022학년도 호흡기 1차 29번과 동일합니다.
chest PA에서 오른쪽 폐 아래쪽에 병변이 보일 때, 심장과 경계가 구분되면 rt. lower lobe, 심장과 경계가 구분되지 않으면 rt. middle lobe에 병변이 있음을 알 수 있습니다. 이 환자의 경우 심장과의 경계가 구분되지 않으므로 rt. middle lobe에 consolidation이 관찰됨을 알 수 있고, lateral view에서 infrahilar lucency가 유지되는 것으로도 우중엽 병변임을 확인할 수 있습니다. 흉수는 관찰되지 않습니다(흉수는 보통 lateral decubitus view에서 확인)

문제번호	24	교수님	김진영
주제	흉부질환의 영상의학 소견 유형분석	해설자	이승준
		감수자	김민재
문제	24. 다음 단일 폐결절이 발견되었을 경우 양성과 악성을 시사하는 영상의학적 소견 중 맞는 것은? 1) 한달 내에 결절의 크기의 변화가 있거나, 2년이 지나도 변화가 없는 것이 악성 결절의 특징이다. 2) 이전 사진과 비교할 수 있다면 양성 결절은 1-18개월 정도의 doubling time을 가지고 천천히 자라는 것이 특징이다. 3) 악성 결절은 margin이 주로 smooth 한 양상이며 크기도 1cm미만으로 작은 것이 특징이다. 4) 양성 결절 석회화는 central, popcorn, laminated모양으로 나타난다. 5) 양성 결절은 margin이 주로 lobulated, spiculated 한 양상이며 크기가 2cm이상으로 큰 것이 특징이다.		
답	4		
해설	2022학년도 호흡기 1차 30번과 동일합니다. 1) 한달 내에 결절의 크기의 변화가 있거나, 2년이 지나도 변화가 없는 것은 양성 결절의 특징입니다. 2) 이전 사진과 비교할 수 있다면 악성 결절은 1-18개월 정도의 doubling time을 가지고 천천히 자라는 것이 특징입니다(양성 결절은 너무 빠르거나 너무 느리게 자랍니다). 3) 악성 결절은 margin이 주로 lobulated한 양상이며 크기는 2cm보다 큰 것이 특징입니다. 4) 맞는 선지입니다. 5) 악성 결절에 대한 설명입니다.		

문제번호	25	교수님	권용식
주제	폐기능 검사	해설자	이승준
		감수자	김민재

문제

25. 63세 남자가 3개월 전부터 숨이 차서 왔다. 1년 전부터 오르막을 걷거나 감기에 걸리면 숨이 찼고 2개월 전부터는 평지를 걸어도 숨이 찬 정도로 악화되었다. 직업은 식당을 운영하고, 50갑 년의 흡연자였다. 혈압 130/84 mmHg, 맥박 90회/분, 호흡 22회/분, 체온 36.5℃였다. 타진 시 양쪽 가슴 전체에서 과다공명이 있었고, 청진 시 양측 폐에서 호흡음은 미약하게 들렸다. 폐기능 검사는 다음과 같았다. 다음 중, 맞는 설명은?

			PRE-RX		POST-RX		
Spirometry	(BTPS)	PRED	BEST	%PRED	BEST	%PRED	% CHG
FVC	Liters	3.20	2.16	68	2.22	69	3
FEV1	Liters	2.05	1.25	61	1.30	64	4
FEV1/FVC	%	68	58		[illegible]		
FEF25-75%	L/sec	1.91	0.48	25	0.57	30	17
FEF25%	L/sec		2.70		2.79		3
FEF50%	L/sec	2.61	0.66	25	0.82	31	24
FEF75%	L/sec	0.70	0.20	29	0.24	34	19
PEF	L/sec	6.44	4.58	71	4.21	65	-8
MVV	L/min	94	60	63			
f	BPM		60				
Lung Volumes							
TLC	Liters	4.88	5.84	120			
RV	Liters	2.29	3.68	161			
RV/TLC	%	44	63				
FRC PL	Liters	3.14	4.70	150			
VC	Liters	3.20	2.16	68			
Diffusion	Hb: gm/dL						
DLCO	mL/mmHg/min	12.7	11.3	88			
DL Adj	mL/mmHg/min	12.7	11.3	88			
DLCO/VA	mL/mHg/min/L	3.44	3.38	98			

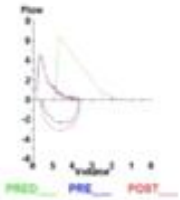

Comments:

1) 천식의 가능성이 높고, 기관지유발검사를 추가로 시행한다.
2) 제한성 환기장애로, 간질성 폐질환을 확인하기 위해, 흉부 컴퓨터 단층촬영을 시행한다.
3) 폐쇄성 환기장애, 제한성 환기장애가 복합된 양상이다.
4) 호흡과 관련된 신경 및 근육의 약화가 의심된다.
5) 폐쇄성 환기장애가 의심되며 흡연과 관련된 만성폐쇄성폐질환의 가능성이 커 보인다.

답

5

해설

2022학년도 호흡기 1차 13번 선지 변형 문제입니다.
FEV1/FVC가 0.7 미만으로 감소되어 있는 것으로 보아 폐쇄성 폐질환을 의심할 수 있습니다. 환자는 50갑년의 장기간 흡연력을 보유하고 있으므로 흡연과 연관이 깊은 만성폐쇄성폐질환의 가능성이 크다고 예상할 수 있습니다.

문제번호	26	교수님	권용식
주제	폐기능 검사	해설자	이승준
		감수자	김민재

문제

26. 65세 남자가 수개월 전부터 마른 기침 및 호흡곤란을 주소로 내원하였다. 청진 시 양측 폐하부의 흡기 수포음이 들렸다. 환자는 50갑년의 흡연자였다. 폐기능 검사 상 FVC는 예측치의 67%, FEV1은 예측치의 75%, FEV1/FVC는 78, lung volume 체크하여 TLC 67%, RV은 75% 체크되었다. DLCO 는 70%, DLCO 를 Hb으로 교정하였더니 71%로 체크되었다. 기관지 확장제를 사용하였던지 FEV1이 10%로 증가하였다. 추가로 시행한 CT 소견은 다음과 같다.

1) 천식 가능성이 높아 보인다.
2) 환자는 중증의 폐쇄성 환기장애를 보인다.
3) 흡연으로 인한 폐쇄성 환기장애 관련 질환과 간질성 폐질환으로 인한 제한성 폐질환이 복합되었을 가능성이 크다.
4) 간질성 폐질환과 같은 제한성 환기장애가 의심된다.
5) 빈혈로 인한 DLCO 감소가 두드러지는 환자이다.

답

4

해설

FEV1/FVC가 0.7 이상이고 FVC가 60~79에 해당하므로 mild restrictive pattern 이 의심됩니다. 또한 CT 사진을 보면 honeycombing 소견을 보이므로 간질성 폐질환으로 의심됩니다.

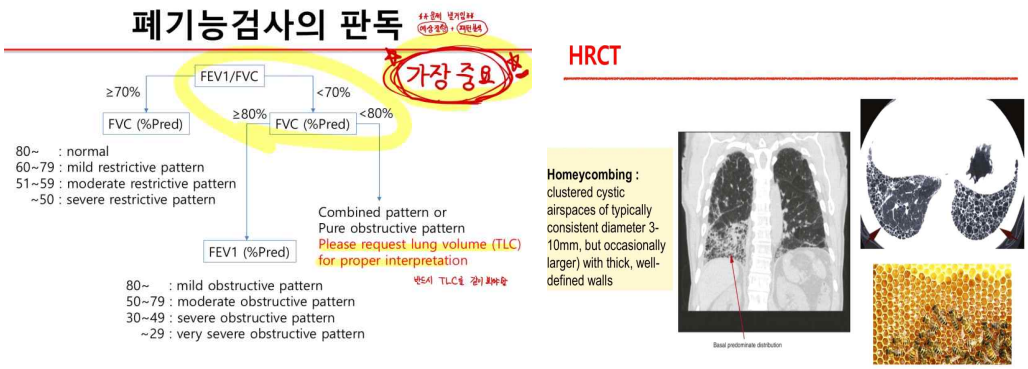

문제번호	27	교수님	권용식
주제	상기도 질환과 급성 기관지염	해설자	이승준
		감수자	김민재

문제

27. 25세 남자 환자가 2주간의 기침을 주소로 내원하였다. 열이나 호흡곤란은 심하지 않았다. 시행한 흉부 엑스레이 검사는 다음과 같았다. 평소 호흡곤란이나 천식이나 비염 등, 알레르기 관련 증상은 없었다고 한다. 다음 중 가장 가능성이 높은 질환은?

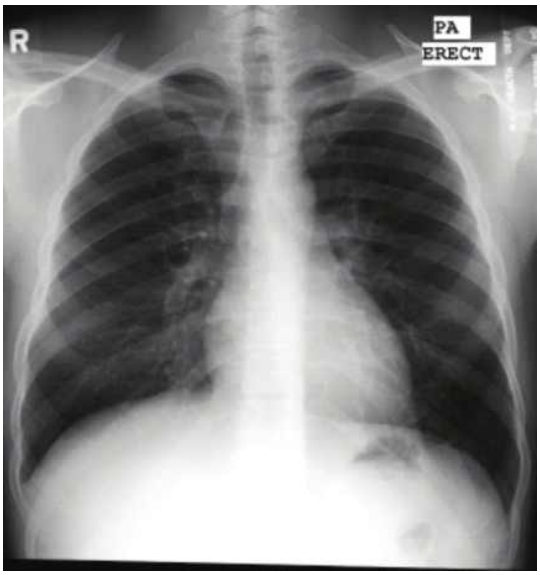

1) pneumonia
2) asthma
3) pulmonary tuberculosis
4) acute bronchitis
5) lung abscess

답

4

해설

2022학년도 호흡기 1차 31번과 동일합니다.
흉부 엑스레이 상에서 특별한 이상없이 정상 소견을 보이며 임상증상에서도 기침말고는 특별한 이상이 없으므로 급성 기관지염이 의심됩니다.

문제번호	28	교수님	권용식
주제	상기도 질환과 급성 기관지염	해설자	이승준
		감수자	김민재

문제

28. 25세 남자가 다음과 같은 상기도 소견과 경부 림프절 종대로 내원하였다. 체온은 38.5'c 체크되었고, 기침, 콧물은 거의 없었다. 오심과 구토를 동반하였고, 피로감을 심하게 호소하였다. 다음 중 이 질환과 관련하여 옳은 소견은?

1) 후두 마비 의심 소견이 보인다.
2) 림프절 종대가 보여 조직 검사를 시행한다.
3) 항생제는 항생제 내성 발생을 고려하여 전혀 고려하지 않는다.
4) 변형된 Centor 점수 등에 따라 항생제 사용이 필요하다.
5) 객담 gram stain, culture를 시행하면, 원인균을 파악하는 데 도움이 될 것이다.

답

4

해설

2022학년도 호흡기 1차 32번과 동일합니다.
오심과 구토 소견 + 사진상으로 딸기혀, 편도비대, 인두 점막의 충혈 등으로 보아 급성 인두염 혹은 급성 인후 편도염이 의심됩니다. 원인균으로 S.pyogenes가 의심되므로 modified center score에 따라 항생제를 사용해야합니다.

임상 양상

- 편도비대, 삼출물, 충혈된 인두 점막
- 기침과 같은 코감기 증상이 없다
- 딸기 혀를 특징으로 하는 성홍열 유발
- 홍반성 발적
- 오심, 구토, 복통

→ *Streptococcus pyogenes*

Gonococcal, diphtherial, yersinial
→ 다른 임상적 특징 동반

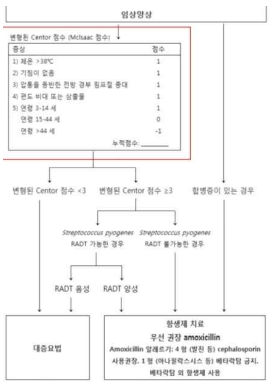

다양한 임상 예측 도구들이 제시됨!!!

-> modified Centor score

문제번호	29	교수님	박재석
주제	폐렴	해설자	이승준
		감수자	김민재

문제

29. 다음은 폐렴으로 진단된 환자의 상태이다. 입원 치료가 필요한 경우는?

1) 25세, 의식 명료, 혈압 100/70mmHg, 호흡 25회/분, 혈액요소질소 15mg/dL
2) 65세, 의식 명료, 혈압 130/65mmHg, 호흡 20회/분, 혈액요소질소 15mg/dL
3) 50세, 의식 혼란, 혈압 90/65mmHg, 호흡 28회/분, 혈액요소질소 14mg/dL
4) 30세, 의식 혼란, 혈압 120/80mmHg, 호흡 20회/분, 혈액요소질소 19mg/dL
5) 45세, 의식 명료, 혈압 100/60mmHg, 호흡 30회/분, 혈액요소질소 19mg/dL

답

5

해설

박재석 교수님께서 수업시간에 강조하신 중등도 평가 CURB-65 표와 관련된 문제가 출제되었습니다. 특히 부등호가 이상인지 초과인지, 이하인지 미만인지 확실히 암기해두셔야 합니다.

중등도 평가에 따라 이완기 혈압이 60이하, 분당 호흡수가 30회 이상이라서 2점인 5번 선지 환자가 입원 치료 대상이 됩니다.

중등도 평가

CURB-65
Mortality, Risk, and Recommended Place for Treatment

Clinical factor	points
C (Confusion)	1
U (Blood urea): >19 mg/dL	1
R (Respiratory rate): ≥30/min	1
B (Blood pressure): Systolic pressure <90 mmHg or diastolic pressure ≤60 mmHg	1
65: ≥65 years	1

CURB-65 score	Mortality	Risk	Recommendation	
0 1	0.7% 2.1	Low	Home	경증 폐렴
2	9.2	Moderate	Hospitalization	중등도 폐렴
3 4 5	14.5 40 57	High	Intensive care unit	중증 폐렴

문제번호	30	교수님	박재석
주제	폐렴	해설자	이승준
		감수자	김민재

문제

30. 67세 남자가 7일 전부터 시작된 기침, 누런 가래, 오한으로 왔다. 흡연력과 음주력은 없었고 과거 병력도 없었다. 의식은 명료하였고, 혈압 110/80mmHg, 맥박 94회/분, 호흡 20회/분, 체온 38.7℃ 이었다. 오른쪽 아래가슴에서 거품소리가 들렸다 혈액검사 결과는 다음과 같다. 가슴 X-선 사진이다. 치료는?

혈액
백혈구 12,700/mm3, 혈색소 14g/dL, 혈소판 300,000/mm3 혈액요소질소 18mg/dl,
동맥혈가스분석(대기 호흡)
pH 7.42, PaCo2 32mmHg, PaO2 75mmHg

1) 입원하여 세프트리악손(ceftriaxone) 사용
2) 외래에서 아지트로마이신(azithromycin) 사용
3) 입원하여 레보플록사신(levofloxacin) 사용
4) 외래에서 레보플록사신(levofloxacin) 사용
5) 입원하여 세프트리악손(ceftriaxone)과 아지트로마이신(azithromycin) 사용

답

4

해설

중등도 평가 점수가 1점이므로 외래 치료 대상입니다. 다만 국내에선 macrolide에 해당하는 아지트로마이신의 단독 사용은 S.pneumoniae의 내성이율이 높아 단독 사용 권고대상에서 제외되어 있습니다. 따라서 단독 사용이 가능한 fluoroquinolone에 속한 레보플록사신을 사용하는 것이 바람직합니다.

치료

- 폐렴의 원인균이 밝혀질 때까지는 그 지역에서 흔한 원인균을 대상으로 한 경험적인 항생제 치료를 우선적으로 시행한다.
- 각 나라마다 권고 사항이 있다.
  - 미국 IDSA/ATS 지침과 달리 macrolide 또는 doxycycline의 단독 치료는 *S. pneumoniae* 에 대한 상기 약제의 내성이률 높아 국내 권고안에서 제외됨

치료

지역사회획득 폐렴에 이환되었을 가능성이 있는 성인에서 외래 치료시 1차 선택약으로 권고되는 항생제는 무엇인가?

권고사항

- 경험적 항생제로 β-lactam 사용을 권장한다(권고강도: 강함, 근거수준: 높음).
- 경험적 항생제로 respiratory fluoroquinolone 사용을 권장한다(권고강도: 강함, 근거수준: 높음).
- 결핵을 배제할 수 없는 경우에는 respiratory fluoroquinolone의 경험적 사용을 피한다(권고강도: 약함, 근거수준: 낮음).

요점

- β-lactam 단독요법이 β-lactam + macrolide에 비해 치료 효과가 떨어지지 않는다.
- β-lactam + macrolide는 비정형 폐렴이 의심되는 경우에 한해 권고한다.
- Respiratory fluoroquinolone이 결핵균에도 우수한 항균력을 보이기 때문에, 지역사회획득 폐렴에서 결핵이 다른 세균성 폐렴으로 오인되었을 때 결핵 진단이 지연되고 결핵균의 fluoroquinolone 내성을 야기할 우려가 있다.

치료

근거요약

입원을 요하지 않는 환자에서의 경험적 항생제는 β-lactam 단독 또는 β-lactam과 macrolide의 병용, 또는 respiratory fluoroquinolone 사용이 권장된다. 추천되는 항생제는 다음과 같다(알파벳 순).

- β-lactam: amoxicillin, amoxicillin-clavulanate, cefditoren, cefpodoxime,
- Macrolide: azithromycin, clarithromycin, roxithromycin
- Respiratory fluoroquinolone: gemifloxacin, levofloxacin, moxifloxacin

Macrolide나 tetracycline 단독요법은 *S. pneumoniae*의 높은 내성률 때문에 권장되지 않는다. 비정형 폐렴이 의심될 경우 β-lactam에 macrolide를 병용할 수 있고, 추천되는 macrolide는 azithromycin, clarithromycin, roxithromycin이다.

문제번호	31	교수님	박재석
주제	지역사회획득폐렴	해설자	김소연
		감수자	최채은

문제

2개월전 지역사회획득폐렴으로 입원하여 가래 배양검사 결과 황색포도알균(Staphylococcus aureus)이 발견되어 항생제 치료 후 퇴원하였던 70세 남자가 뇌졸중으로 입원하였다. 평소 음주는 하지 않았고, 30갑년의 흡연자이다. 입원 3일째 밤부터 열이 나고 기침과 누런 가래가 나왔다. 혈압 100/50mmHg, 맥박 100회/분, 호흡 26회/분, 체온 38.9℃이다. 오른쪽 가슴에서 거품소리가 들렸다. 가슴 X선사진이다. 내성균을 시사하는 소견은?

1) 뇌졸중

2) 30갑년의 흡연자

3) 입원 3일째 열이 나고 기침과 누런가래

4) 2개월전 가래 배양검사 결과 황색포도알균(Staphylococcus aureus)

5) 2개월전 지역사회획득폐렴으로 입원하여 항생제 치료

답

5번

해설

야마입니다. - 22 1차 19번
항생제를 사용했던 기록 때문에 내성균이 생겼다고 해석할 수 있으므로 답은 5번입니다.

문제번호	32	교수님	박재석
주제	병원획득폐렴, 흡인성 폐렴	해설자	김소연
		감수자	최채은
문제	83세 남자가 3일전부터 열이 나고 기침과 누런 가래가 있어 병원에 왔다. 1개월전 우측 고관절 골절로 수술이후 요양병원에서 주로 누워 지냈고, 평소 식사를 할 때 발작적인 기침을 할 때가 있었다고 한다. 묻는 말에 대답을 하지 못하였고, 혈압 120/70 mmHg, 맥박 95회/분, 호흡 20회/분, 체온 38.5℃이다. 양쪽 가슴 아래에서 거품소리가 들린다. 가슴 X선사진과 가슴 컴퓨터단층촬영이다. 진단은? 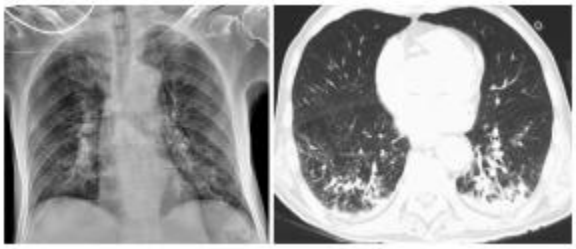 1) 폐부종 2) 폐결핵 3) 폐농양 4) 흡인폐렴 5) 지역사회획득폐렴		
답	4번		
해설	야마변형입니다. - 22 1차 27번 '주로 누워지냈고'와 발작적인 기침에서 흡인성 폐렴을 떠올려야 합니다.		

문제번호	33	교수님	박재석
주제	폐농양 기타 폐감염	해설자	김소연
		감수자	최채은

문제

55세 남자가 1주전부터 열이 나고 악취가 나는 누런 가래가 있어 병원에 왔다. 평소 매일 소주 2병씩 마셨다고 한다. 혈압 110/75mmHg, 맥박 90회/분, 호흡 22회/분, 체온 39℃ 였다. 가슴 X-선 사진이다. 치료는?

1) 페니실린(penicillin)

2) 반코마이신(vancomycin)

3) 레보플록사신(levofloxacin)

4) 메트로니다졸(metronidazole)

5) 클린다마이신(clindamycin)

답

5번

해설

가래에서 심한 악취가 나는 것은 폐농양의 특징입니다. CXR에서 air-fluid level이 관찰됩니다.

폐농양의 경우 효과적인 항생제 투여와 적절한 배농이 중요합니다. 일차 폐농양에 사용가능한 경험적 항생제인 클린다마이신(Clindamycin)이 답입니다.

문제번호	34	교수님	박재석
주제	폐농양 기타 폐감염	해설자	김소연
		감수자	최채은

문제

50세 여자가 마른기침, 발열, 호흡곤란으로 내원하였다. 1년 전부터 전신홍반루푸스로 진단받고 스테로이드 치료를 지속중이었다. 혈압 100/60 mmHg, 맥박 112회/분, 호흡 30회/분, 체온 39.5℃였다. 가슴 X선 사진과 가슴전산화단층촬영 사진이다. 원인으로 추정되는 미생물은?

1) Toxoplasma gondii

2) Aspergiilus fumigatus

3) Pneumocystis jirovecii

4) Legionella pneumophila

5) Mycoplasma pneumoniae

답	3번

해설	야마입니다. - 22 1차 22번
	
	Pneumocystis pneumonia
	
	• Microbiology
	  • *P. jirovecii* - pleomorphic trophozoite (asexual) or cyst (sexual)
	• Epidemiology
	  • person to person transmission의 가능성이 있다.
	  • major host factor; impaired cellular immunity. 최근에는 antibody의 중요성도 부각됨.
	  • risk factor : HIV(+), premature, malnourished infant, children with primary immunodeficient disease, immuno-suppressive therapy for cancer, organ TPL
	• Clinical manifestation
	  • non-AIDS 환자의 경우 대개 glucocorticoid tapering 후 발생하여 1-2주 지속.
	  • AIDS 환자의 경우 indolent course, subtle manifestation
	  • 폐 청진 시 이상 소견 거의 없음.
	  • X-ray ; bilateral diffuse infiltrate beginning in the perihilar regions
	  • Lab finding : (A-a)DO_2 증가, respiratory alkalosis, DL_{CO} 감소, gallium scan에서의 uptake 증가, LDH 상승
	  • extrapulmonary involvement : pentamidine aerosol 사용시 risk 증가. m/c site - L/N, liver, spleen, BM.
	
	강의록을 보면 glucocorticoid tapering 후 P.jiverocii에 의해 폐렴이 생길 수 있다고 합니다.

문제번호	35	교수님	박순효
주제	기관지 확장증	해설자	김소연
		감수자	최채은

문제

51세 여자환자가 피섞인 가래를 주소로 내원하였다. 어릴 때 홍역을 앓은 적이 있다고 하며 평소에도 누런 가래가 한번씩 있었다고 한다. 청진 상 오른쪽 아래 가슴에서 거품소리가 들렸다. 가슴 X선 사진이다. 다음 시행할 적절한 검사는?

1) 심장초음파

2) 폐관류스캔

3) 기관지내시경

4) 폐동맥혈관조영술

5) 흉부전산화단층촬영

답

5번

해설

야마입니다. - 22 1차 45번

기관지 확장증은 감염 혹은 감염 외의 다른 원인에 의해서 생긴 염증 반응으로 인해 기관지가 늘어나는 병입니다. HRCT 소견이 특징적이지만 이 문제에서는 CXR가 제시되었습니다. 병력에서 어릴 때 홍역, 백일해, 결핵 등의 질환을 앓은 경우가 많습니다. 증상으로는 객혈, 만성기침, 점액농가래 등이 있고 CXR 상 cystic shadow가 관찰되는 것이 특징입니다.

기관지 확장증의 진단은 HRCT로 하므로 답은 5번입니다.

문제번호	36	교수님	박순효
주제	기관지 확장증	해설자	김소연
		감수자	최채은

문제	기관지확장증과 관련된 다음 기술들 중에서 옳은 것을 모두 고르시오.(세가지) 1) cylindrical/tubular, varicose, cystic 세 가지 분류 중 cystic이 가장 흔하다. 2) 감염성 원인으로 바이러스, 세균, 결핵, ABPA(알레르기 기관지폐 아스페르길루스증=Allergic bronchopulmonary aspergillosis)가 있다. 3) 나이가 듦에 따라 발생이 증가하며 주로 흡연을 하는 남성에게 흔하다. 4) 기관지확장증의 급성 악화 시 객담양과 화농성이 증가하나 발열과 흉부X-선에 침윤병변은 나타나지 않을 수 있다. 5) 국소병변인 경우 기도폐쇄를 배제하기 위해 기관지내시경 검사가 필요하다. 6) 기관지확장증 환자들의 기능적인 평가를 위해서 폐기능검사가 중요하다. 7) 기관지확장증의 급성 악화 시 흔한 원인균은 Pseudomonas aeruginosa, Haemophilus influenzae가 있으며 적절한 항생제를 최소 21일(3주) 이상 투여한다.
답	4,5,6번
해설	야마입니다. - 22 1차 46번 1) cystic이 아닌 tubular type이 가장 흔합니다. 2) ABPA는 기관지확장증의 비감염성 원인입니다. 3) 남성보다 여성에서 흔합니다. 4, 5, 6) 맞는 설명입니다. 7) 항생제는 최소 7-10일 투여하고 길어도 14일까지만 투여합니다.

<table>
<tr><td>문제번호</td><td>37</td><td>교수님</td><td>이성용</td></tr>
<tr><td rowspan="2">주제</td><td rowspan="2">호흡기 질환의 치료 약제</td><td>해설자</td><td>김소연</td></tr>
<tr><td>감수자</td><td>최채은</td></tr>
<tr><td>문제</td><td colspan="3">아래 천식 치료제에 대한 언급 중 잘못 기술된 것을 고르시오.
1) Theophylline은 기관지 확장제이면서 저용량에서 항염증작용도 나타낸다. 주로 천식, COPD 등에 효과적이다.
2) Ipratropium은 항콜린성 작용약물로 기관지 확장 효과를 보인다.
3) Cysteinyl leukotriene 수용체 길항제는 주로 LTC4, D4, 및 E4 작용을 억제한다.
4) Beta-agonist 제제는 short-acting과 long-acting으로 구분된다. Albuterol 및 terbutaline은 short-acting 제제로 30분 내에 최대 효과를 나타낸다.
5) 다 맞는 문장임</td></tr>
<tr><td>답</td><td colspan="3">5번</td></tr>
<tr><td>해설</td><td colspan="3">야마입니다. - 21 1차 29번, 17 1차 49번
이성용 교수님은 야마 외우시면 됩니다.</td></tr>
</table>

문제번호	38	교수님	이성용
주제	호흡기계에 작용하는 약물	해설자	김소연
		감수자	최채은
문제	68세 정동민씨는 끽연가로 심한 COPD와 기관지 경련을 동반한 심장질환으로 고통받는 환자이다. 다음 중 어느 약물이 기관지 확장제로 COPD에 사용되며, 심부정맥 부작용 위험이 가장 적은가? 1) cromolyn 2) aminophylline 3) ipratropium 4) epinephrine 5) metoprolol		
답	3번		
해설	야마입니다. 끽연가 나오면 ipratropium입니다.		

문제번호	39	교수님	장정희
주제	호흡기질환의 치료약제(2)	해설자	김소연
		감수자	최채은
문제	다음 중 말초의 기침 수용체의 구심성 경로에서 C-섬유를 억제하여 기침을 억제하며 기관지에서 감각성 뉴로펩타이드 방출을 감소시키는 약물은? 1) Ambroxol 2) Codeine 3) Chlorpheniramine 4) Dextromethorphan 5) Levodropropizine		
답	5번		
해설	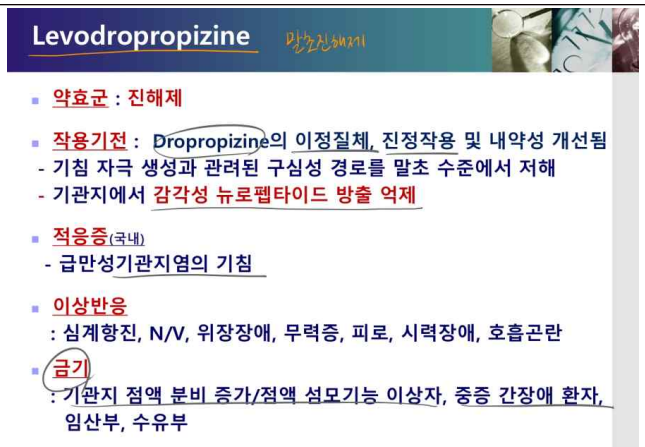 Levodropropizine 말초진해제 ▪ 약효군 : 진해제 ▪ 작용기전 : Dropropizine의 이정질체, 진정작용 및 내약성 개선됨 - 기침 자극 생성과 관련된 구심성 경로를 말초 수준에서 저해 - 기관지에서 감각성 뉴로펩타이드 방출 억제 ▪ 적응증(국내) - 급만성기관지염의 기침 ▪ 이상반응 : 심계항진, N/V, 위장장애, 무력증, 피로, 시력장애, 호흡곤란 ▪ 금기 : 기관지 점액 분비 증가/점액 섬모기능 이상자, 중증 간장애 환자, 임산부, 수유부 강의록에 기침자극 생성과 관련된 구심성 경로를 말초 수준에서 저해하고 기관지에서 감각성 뉴로펩타이드 방출을 억제하는 것은 Levodropropizine이라고 나와있습니다.		

문제번호	40	교수님	장정희
주제	호흡기질환의 치료약제(2)	해설자	김소연
		감수자	최채은
문제	37세 남자가 중등도 폐렴으로 일반병실에 입원하여 경험적 치료로 약물A를 사용하였다. 비정형 세균에 의한 감염이 의심되어 약물B와 병용 처방하였다. 약물A는 세균의 세포벽 생합성을 억제하는 시간 의존성 항생제로, 부작용으로 발진, 발열, 설사, 호산구 증가, 백혈구 감소 등 부작용을 유발할 수 있다. 다음 중 약물A로 가장 적합한 것은? 1) Azithromycin 2) Cefepime 3) Ceftriaxone 4) Cefpodoxime 5) Levofloxacin		
답	3번		
해설	Ceftriaxone은 3세대 cephalosporin으로서 지역사회 획득폐렴에 사용합니다. 장정희 교수님 강의록을 보면 3세대 cephalosporin이 부작용이 발열, 발진, 설사, 호산구 증가, 백혈구 감소라고 나와있습니다. 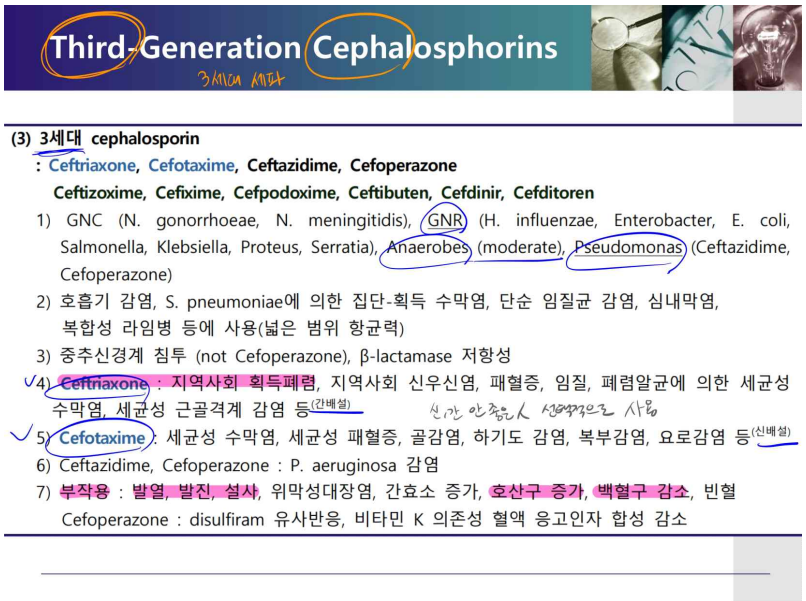 		

문제번호	41	교수님	권용식
주제	폐결핵의 진단	해설자	김소연
		감수자	최채은

문제

25세 남자가, 3주 간 지속된 기침, 야간 발한, 피로감을 주소로 내원하였다. 흉부 엑스레이 및 객담 검사를 시행하였고 소견은 다음과 같았다. 다음으로 꼭 해야 하는 검사는?

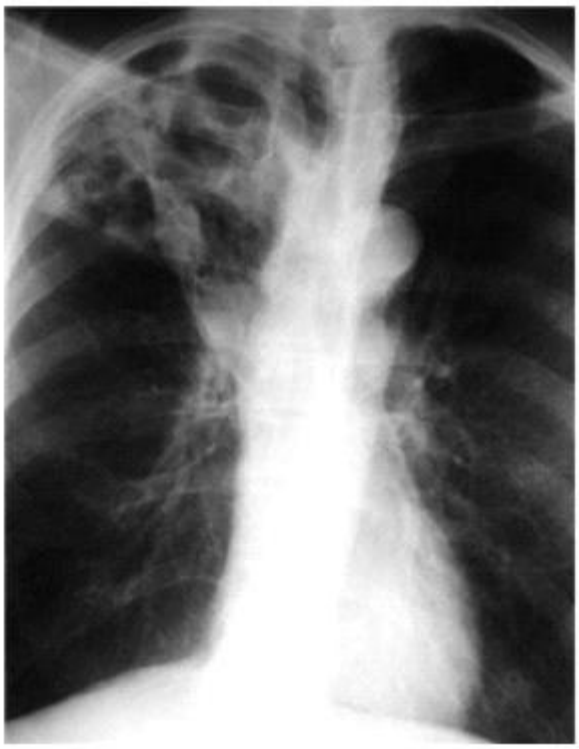

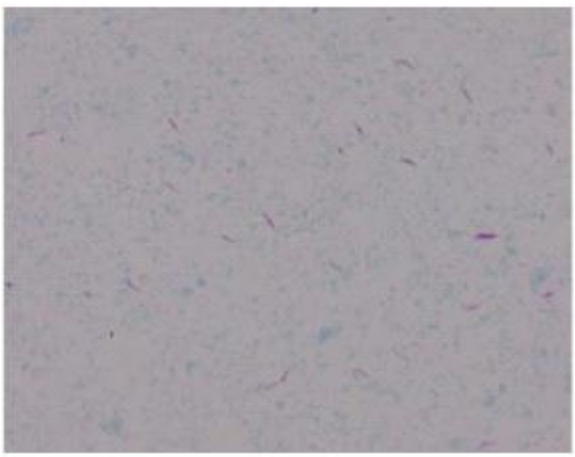

1) 진단을 위해서는 흉부 시티 검사가 꼭 필요하다.

2) 결핵을 확진 및 항생제 감수성 검사를 위한 결핵균 배양검사를 시행한다.

3) 기관지 내시경을 통하여, 다시 기관지 내, 병원균에 관한 검사를 반복한다.

4) 혈액을 통한 Interferon-gamma releasing assay를 시행한다.

	5) 면역 저하 여부를 확인하기 위해, HIV 감염 관련 검사를 시행한다.
답	2번
해설	야마입니다. - 22 1차 33번 폐결핵의 주요 증상은 기침, 야간 발한, 피로감 등입니다. CXR에서 RUL에 cavity가 관찰되고 AFB 검사에서 결핵균이 관찰됩니다. 결핵의 확진을 위해서는 결핵균 배양검사가 필요합니다.

문제번호	42	교수님	권용식
주제	결핵의 진단	해설자	김소연
		감수자	최채은

문제

다음 중 결핵의 가능성이 가장 높은 것은?

1) AFB stain -, Tuberculosis PCR +

2) AFB stain -, Tuberculosis PCR -

3) AFB stain +, Tuberculosis PCR -

4) AFB stain +++, NTM PCR +

5) AFB stain ++, Xpert TB PCR -

답

1번

해설

AFB stain보다 TB-PCR의 민감도가 훨씬 높습니다. 그러므로 TB-PCR이 유일하게 양성으로 나온 1번이 결핵의 가능성이 가장 높다고 생각됩니다.

TB-PCR

- High Sensitivity: TB PCR > AFB Stain
- AFB stain + : > 95%, 양성 예측률 <-> AFB stain - : 50-80% ☆☆☆ 꼭 알아야
- 결핵 신환의 27%가 AFB stain – 양성 예측률 그렇게 높진 않음
- AFB - & PCR + → 결핵 진단 가능 // AFB - & PCR - → 결제 배제 어려움
- MTB vs NTM 구분 가능
- 결핵 의심 시, AFB stain 결과 상관 없이 모든 환자에서 시행 권고 (결핵질평가, 적정성평가 항목)
- 폐 외 결핵 시 sensitivity ↓

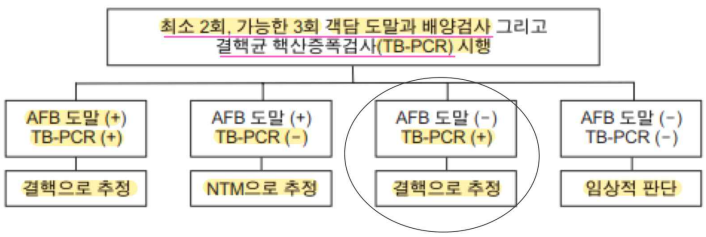

문제번호	43	교수님	권용식
주제	결핵의 치료	해설자	김소연
		감수자	최채은

문제

58세 남자가 2일 전부터 가래에 선홍색 피가 조금 묻어 나온다고 하여 병원에 왔다. 5주 전부터 기침, 가래 및 발열도 동반되었다. 30갑년의 흡연자이다. 고혈압 외에 과거력은 없었다. 혈압 130/75mmHg, 맥박 84회/분, 호흡 18회/분, 체온 37.7℃이었다. 신체진찰에서 부종은 없었고 우측 상부 폐에서 수포음이 청진되었다. WBC 9700/uL, CRP 8.8 mg/dL, 동맥혈검사 상 pH 7.45, PaO2 55 mmHg, PaCO2 25 mmHg, HCO3-, 23 mmHg 체크되었다. 시행한 흉부 엑스레이는 다음과 같다. 진단은? 가슴 X선 사진과 객담 도말 검사는 다음과 같았다. 다음 중 가장 적절한 치료는?

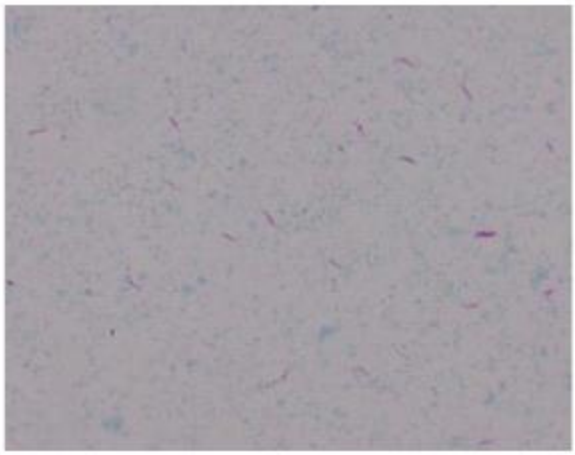

1) 3세대 세팔로스포린 주사제를 투여한다.

2) Isoniazid, rifampin, ethambutol, pyrazinamide 투여하며 결핵균배양검사를 기다린다.

3) 결핵균배양검사가 확인될 때까지는 내성균 발생을 고려하여 치료하지 않는다.

4) 객혈 가능성을 고려하여 폐동맥 색전술을 시행한다.

5) 진단 및 치료를 위하여 우상엽 절제술을 시행한다.

답	2번
해설	야마입니다. - 22 1차 35번 지속되는 기침, 발열, RUL의 cavity, AFB stain(+)를 통해 폐결핵을 의심할 수 있습니다. 폐결핵은 병합요법은 6개월 이상 진행해야 합니다. H: isoniazid / R: rifampicin / E: ethambutol / Z: pyrazinamide

문제번호	44	교수님	권용식
주제	폐결핵의 치료	해설자	김소연
		감수자	최채은
문제	45세 여자 환자가 수 개월 간 지속된 기침, 가래, 객혈 및 피로감을 주소로 내원하였다. 흉부 컴퓨터 단층 촬영을 시행하여, Right middle lobe과 Left lingular segment에서 bronchiectais 및 multiple nodule 들이 발견되었다. 객담 검사 시행하여 AFB culture 상 non tuberculosis mycobacterium이 동정되었다. 비결핵항산균 폐질환으로 진단할 수 있는 경우? 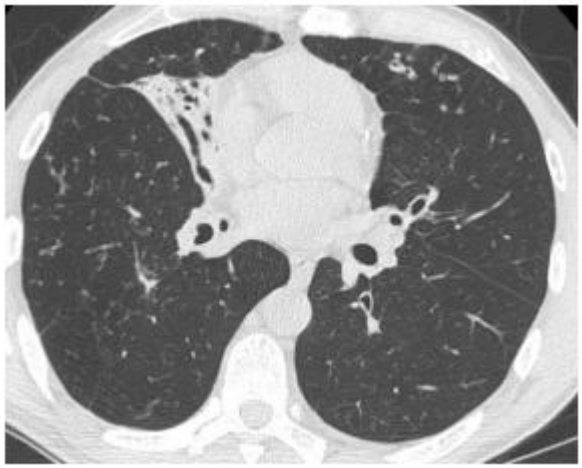 1) AFB stain 양성 & NTM - PCR 양성 2) NTM culture 양성 2회 3) NTM culture 양성 2회 체크되었고, 균주 확인하여 mycobactrium avium 1회 확인 4) NTM culture 양성 2회 체크되었고, 균주 확인하여 mycobactrium avium 2회 확인 5) NTM culture 양성 2회 및 AFB stain 양성 최소 2회 이상 지속 확인		
답	4번		
해설	기존 NTM 문제는 치료에 대해 물었는데 이 문제에서는 진단을 묻고 있습니다. NTM의 경우 같은 균이 2회 이상 확인되어야 하기 때문에 4번이 답입니다.		

Diagnosis

Clinical

Pulmonary symptoms, nodular or cavitary opacities on CXR or HRCT

cf) 결핵은 한 번이라도 culture 양성이면 reactivation 될 수 있는 균들이 있는 것
한 번이라도 나오면 결핵. NTM은 같은 균이 반복적으로 나오는 것이 중요 (190가지)

Microbiologic

≥ #2 positive culture (sputum samples)

≥ #1 positive culture (bronchial washing or lavage)

≥ #1 positive culture (bronchial washing or sputum) + Biopsy (mycobacterial histopathologic features)

Biopsy (mycobacterial histopathologic features) + positive culture for NTM

Diagnosis of NTM – lung disease

1. **Clinical symptoms**: Fever, cough, sputum, fatigue, night sweats, chest pain, and/or shortness of breath. 다양

2. **CT findings compatible with NTM lung disease**:
   - Bronchiectasis.
   - Nodules, consolidation, tree-in-bud opacities, and/or cavities.

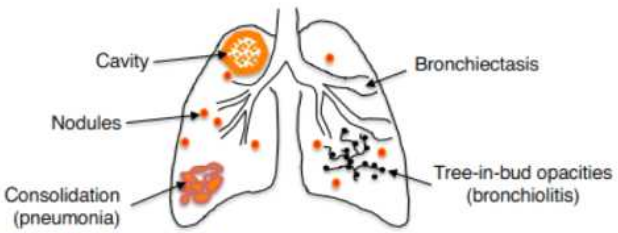

3. **Microbiological findings**:
   - Two or more NTM positive sputum cultures *or*
   - One positive bronchoscopy culture *or*
   - Lung biopsy consistent with NTM lung pathology or a positive NTM culture from the biopsy.

Available from: https://v

NTM-LD 치료 시작

양성 → 결핵 치료

- AFB stain 양성 & TB- PCR 음성
- AFB stain 양성 & TB-PCR 음성, NTM-PCR 양성
- NTM culture 양성 1회
- NTM culture 양성 2회
- NTM culture 양성 2회, ex: M. avium 1회 확인

무슨 균인지는 모름

+ 다른균 1회

치료 시작 indication X

- NTM culture 양성 2회, ex: M. avium 2회 확인

치료 indication

문제번호	45	교수님	김진영
주제	흉부질환의 영상의학 소견 유형분석	해설자	김소연
		감수자	최채은
문제	38세 여자가 2주일 전부터 감기 증상이 있었으며, 3일 전부터는 기침과 누런 가래가 있고 열감이 있었다. 혈압 120/80mmHg, 맥박 90회/분, 호흡 25회/분, 체온 37.9도였으며, 오른쪽 가슴에서 거품소리가 들렸다. 가슴 X선 사진은 다음과 같다. 다음 중 맞는 설명은? 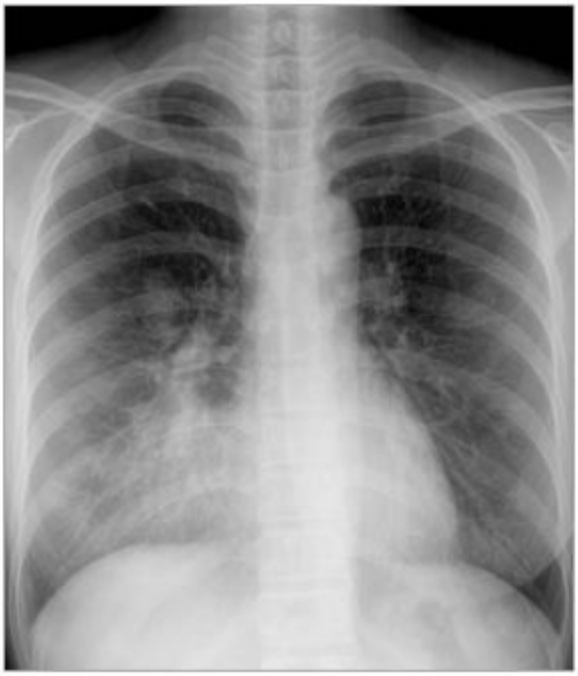		

	 1) 우중엽 병변이다 2) 심장비대가 동반되어 있다. 3) 흉수가 의심된다. 4) 주된 소견은 간유리음영이다. 5) 심장과 실루엣 징후 음성이다.
답	1번
해설	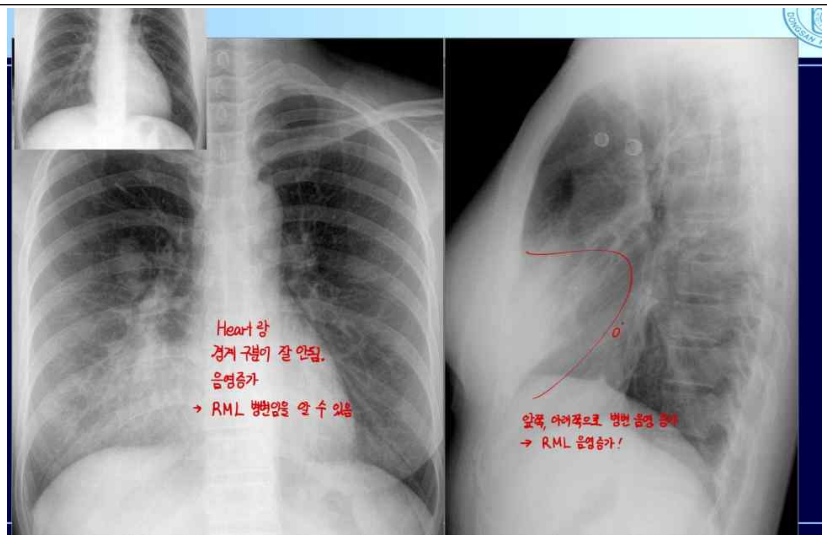 강의록의 우중엽 병변 사진과 일치합니다.

	22년도 37번 야마에서는 심장과의 실루엣 징후가 아닌 우측 횡격막과의 실루엣 징후를 물어보았는데 변형되어 출제되었습니다.

문제번호	46	교수님	홍정희
주제	폐렴의 영상의학	해설자	김소연
		감수자	최채은

문제

야간 발한, 기침, 가래, 객혈로 결핵을 판단할 수 있습니다. 28세 남자가 1개월 전부터 체중 감소와 야간 발한이 있었고, 2주 전부터는 기침과 가래가 생겼으며, 내원 당일에는 약 200ml의 객혈이 있었다. 말초혈액 백혈구수는 7,300/mm3이었으며, 흉부X선과 흉부전산화단층촬영 사진은 다음과 같다. 가장 가능성이 높은 진단명은?

1) 기관지 폐렴

2) 아스퍼질루스종

3) 폐암

4) 림프종

5) 결핵

답	5번
해설	홍정희 교수님은 이번에 새로 들어오셨는데 시험 보기 전에 기출문제들과 사진 잘 보라고 말씀해주셨습니다. 기존 이진희 교수님 문제(22야마 38번)에서 선지만 변형한 문제입니다.

문제번호	47	교수님	박재석
주제	폐농양	해설자	김소연
		감수자	최채은

문제

45세 남자가 심한 호흡곤란으로 응급실에 왔다. 혈압 180/110mmHg, Hb 7.0g/dL, BUN 106mg/dL, Cr 16mg/dL, Na/K 130/6.8mEq/L이었다. 흉부 X선 사진은 다음과 같다. 맞는 설명은?

1) 신부전에서 잘 동반된다

2) 기계적 환기를 해야한다

3) 치료시 호전하는데 시간이 느린 편이다

4) 흉막 삼출이 잘 동반되지는 않는다

5) 기관지벽 비후가 동반되어 있을 가능성이 낮다

답

1번

해설

야마입니다. - 22 1차 39번
해설을 그대로 가져오겠습니다.
Chest X-ray만 보았을 때는 답을 고르기 어렵지만, BUN 수치에 이상이 있는 것을 파악하면 답을 고를 수 있다.
혈중 요소질소(BUN)는 혈중 요소를 측정하는 것으로 정상 범위는 10-26mg/dl이 다. 이 환자에서는 BUN 수치가 많이 증가되어 있으므로 콩팥의 기능에 이상이 있 음을 알 수 있다. 따라서 신부전에서 잘 동반된다가 정답이다.

문제번호	48	교수님	권용식
주제	폐색전증 진단	해설자	김소연
		감수자	최채은
문제	32세 여자가 2시간 전부터 발현한 객혈로 내원한 후 촬영한 가슴 CT사진이다. 가장 가능성이 높은 진단은? 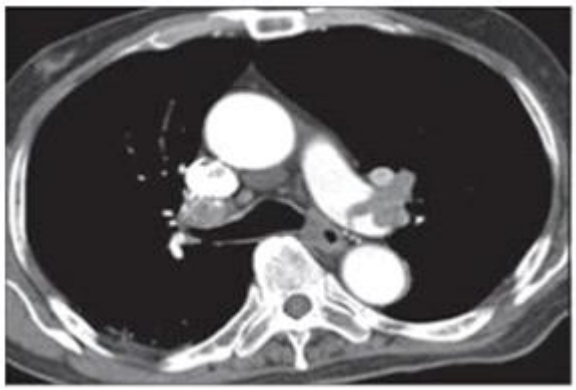 1) Aortic thrombus 2) Pulmonary thromboembolism 3) TB lymphadenitis 4) Pulmonary vasculitis 5) Lung cancer		
답	2번		
해설	다리에 위치한 깊은 부위의 정맥에 혈전이 생기고 이것이 우심방, 우심실을 경유하여 폐의 혈관으로 이동하여 폐의 혈관을 막은 상태를 폐색전이라고 합니다.		

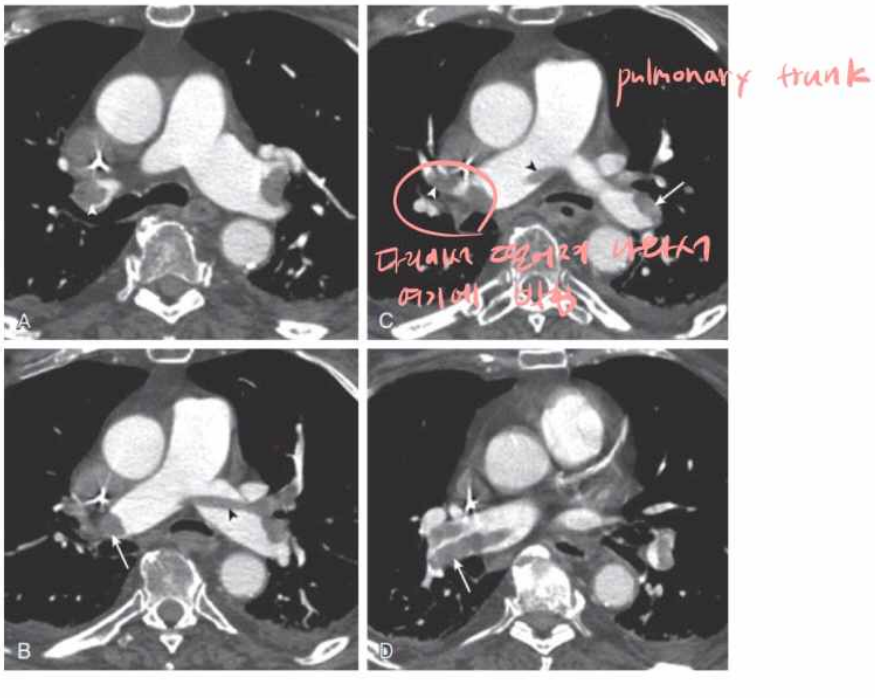

강의록의 폐색전증 ct사진입니다.

문제번호	49	교수님	황일선
주제	폐 병리학 개요	해설자	김소연
		감수자	최채은

문제

62세 여자가 급작스러운 기침과 쌕쌕거림으로 병원에 왔다. 평소에도 숨이 차는 경우가 흔하였으며 가슴이 조이는 듯한 느낌을 받았다고 한다. 발작적인 기침은 밤이나 이른 아침에 잘 생기며 수 시간이 지나면 없어진다고 한다. 이 질환에 대한 설명으로 맞는 것은?

1) 기관지상피는 편평상피화생이 잘 일어나며 이형성이 흔하게 나타난다.

2) 기관지와 세기관지의 벽이 얇아져 있고 내강이 끈적한 점액이 얇게 덮혀 있다.

3) 비정상적인 과평창에 의해서 폐포벽이 완전히 파괴되기 전까지는 증상이 없는 편이다.

4) 기관지벽이 두꺼워져 있으며 혈관의 수의 증가 및 기관지상피세포의 화생, 점막 밑샘의 증식이 관찰된다.

5) 이 질환에 관여하는 면역세포는 주로 림프구이며, 호산구, 중성구 등은 관여하나 호염기구는 관여하지 않는다.

답

4번

해설

야마변형입니다. - 22 1차 58번

문제의 이 질환은 천식입니다.

천식 (Asthma)

- 발병기전
  - 제1형 과민반응에 대한 유전적 성향과 잘 밝혀지지 않은 환경유발인자에 대한 노출
- 병리소견
  - 기관지와 세기관지의 벽이 두껍고 내강은 끈적한 점액덩이로 막힘, 점막밑샘의 증식과 기관지상피세포의 화생, 기관지벽의 평활근의 비대와 증식
- 임상소견
  - 천식발작: 기침, 쌕쌕거림, 숨참, 가슴조임

황일선 교수님은 교과서를 꼭 공부하셔야 합니다.

문제번호	50	교수님	황일선
주제	폐 병리학 개요	해설자	김소연
		감수자	최채은

문제

66세 남자가 숨이 차서 병원에 왔다. 숨이 차기 시작한 지는 2년이 넘었지만, 계속 조금씩 더 숨이 차 왔다고 한다. 술통모양의 가슴을 하고 있으며, 숨이 가빠보였다. 폐활량을 측정하였을 때 들숨은 비교적 괜찮은 편이었으나, 날숨이 많이 길어졌으며 빠른 호흡을 보였다. 이 질환에 대한 설명으로 맞는 것은?

1) 폐포가 작아져서 스펀지와 같은 형태를 취한다.

2) 일반적으로 폐의 상부보다는 하부를 더 심하게 침범한다.

3) 호흡세기관지는 폐기종에 밀려서 비정상적으로 변형되며, 날숨 시 거의 폐쇄된다.

4) 기관지점막은 충혈되고 염증 삼출액이 분비되어 점액고름이 분비되나 부종은 드물다.

5) 초기부터 폐포벽이 파괴되면서 큰 공기강을 만들게 되고, 진행이 됨에 따라 폐포벽에 비정상적인 폐포창이 생기게 된다.

답

3번

해설

문제의 이 질환은 폐기종(emphysema)입니다. 술통모양 가슴이 특이하므로 기억해주세요.

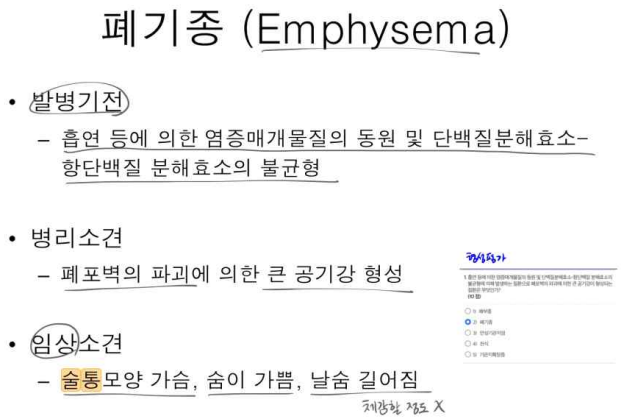

1. 폐기종은 폐포가 커진다.
2. 일반적으로 폐의 상부 2/3이 하부에 비하여 더 심하게 침범된다.
3. 맞는 설명
4. 만성기관지염에 대한 설명이다.
5. 폐포창이 먼저 생기고, 그 다음 폐포벽이 파괴되어 주변의 폐포들이 서로 합쳐져 훨씬 더 큰 공기강을 만들게 된다.

<table>
<tr><td>문제번호</td><td>51</td><td>교수님</td><td>황일선</td></tr>
<tr><td rowspan="2">주제</td><td rowspan="2">감염성 폐질환</td><td>해설자</td><td>김소연</td></tr>
<tr><td>감수자</td><td>최채은</td></tr>
<tr><td>문제</td><td colspan="3">다음은 여러 폐렴에 관한 병리학적 설명이다. 옳은 것은?

1) 폐결핵에서는 육아종성 염증이 관찰되며, 괴사는 관찰되지 않는다.

2) 레기오넬라폐렴은 병원이나 호텔의 오염된 물 등으로 전파되는 그람양성구균이다.

3) 바이러스폐렴은 종류에 관계없이 비슷한 소견을 보이며, 사이질폐렴이나 광범위폐포손상이 특징인 세균폐렴과는 달리 폐포 내 염증 삼출물이 차는 것이 특징이다.

4) 미코플라스마 폐렴은 급성세기관지염을 일으켜 세기관지 내강에 고름물질이 가득차며, 호흡상피세포는 유지되나 유리질막을 만드는 광범위 폐포손상을 일으킨다.

5) 사람폐포자충폐렴은 폐포 안에 호산성 거품모양 삼출물을 동반한 폐렴이 특징이고, 특수염색(은염색, 김자염색, 디큐염색 등)을 하면 포낭 등을 발견할 수 있다.</td></tr>
<tr><td>답</td><td colspan="3">5번</td></tr>
<tr><td>해설</td><td colspan="3">야마변형입니다. - 20 1차 36번

1) 결핵의 조직반응은 치즈괴사육아종염증으로 육아종은 상피모양세포와 이들 사이에 흩어진 소수의 랑그한스 거대세포, 이들을 둘러싸는 림프구, 형질세포, 섬유모세포로 구성됩니다.
2) 레기오넬라폐렴의 원인균인 레기오넬라뉴모필라는 그람음성막대균입니다.
3) 바이러스폐렴은 사이질폐렴과 광범위폐포손상이 특징입니다.
4) 미코플라스마 폐렴은 호흡상피세포가 탈락하는 것이 특징입니다.
5) 사람폐포자충폐렴은 폐포 안에 호산성 거품모양 삼출물을 동반한 사이질폐렴이 특징입니다. 폐포자충 병원체는 포낭형 또는 영양형의 형태로 주로 삼출물 안에 있으며, 은염색, 김자염색, 디큐염색, 면역조직화학염색으로 확인할 수 있습니다. (답)</td></tr>
</table>

문제번호	52	교수님	황일선
주제	감염성 폐질환	해설자	김소연
		감수자	최채은
문제	35세 여자가 열이 나서 병원에 왔다. 이틀 전부터 불쾌감과 함께 고열, 오한 등이 생겼고, 하루 전부터는 가슴통증과 점액고름가래가 생기기 시작했다. 이 질환에 관한 설명으로 옳은 것은? 1) 기관지만을 침범하는 형태는 항생제 투여로 거의 사라지고 있으며, 그람양성균에 의하여 잘 발생한다. 2) 폐고름집은 기관지를 침범하는 형태에서는 생기지 않으며, 엽 전체를 침범하는 형태에서만 잘 형성한다. 3) 폐의 방어기전(기침반사 감소 또는 억제, 점액섬모 손상 등)이 작동하지 않는 경우에 잘 발생하며, 개체의 전반적인 면역능력과는 상관이 없다. 4) 초기에는 섬유소-고름삼출물이 기관지, 세기관지, 주변 폐포강을 침범하고, 진행하면서 세기관지 괴사와 함께 염증세포의 파급이 발생할 수 있다. 5) 엽 전체를 침범하는 경우는 소아와 노인에서 잘 발생하지 않으며, 포도알균 폐렴은 극도로 쇠약한 환자의 인플루엔자 감염의 합병증으로 잘 발생한다.		
답	5번		
해설	야마변형입니다. - 20 1차 35번 세균폐렴은 급격히 발생하고 불쾌감, 고열, 오한, 가슴통증 및 점액고름가래를 동반합니다. 문제의 이 질환은 세균폐렴입니다. 1. 항생제에 잘 반응하는 것은 엽폐렴입니다. 2. 기관지폐렴과 엽폐렴 모두 고름집을 형성합니다. 3. 폐의 방어기전이 작동하지 않거나 개체의 면역능력이 전반적으로 저하되었을 때 폐렴이 발생합니다. 4. 초기와 진행시 설명이 반대입니다. 5. 엽폐렴은 어떠한 연령층에서도 발생할 수 있으나, 소아와 노인에서는 비교적 드뭅니다. 따라서 소아와 노인에서 잘 발생하지 않는다는 설명은 맞습니다. 교과서에 기관지폐렴에 대한 설명을 보면 기관지폐렴은 황색포도알균, 폐렴사슬알균, 인플루엔자균, 녹농균, 대장균이 주요 원인균이고, 포도알균 폐렴은 극도로 쇠약한 환자에서 인플루엔자 감염의 합병증으로 발생한다고 써있습니다. 엽폐렴의 원인균에도 황색포도알균과 인플루엔자균이 있으므로 답은 5번입니다.		

<table>
<tr><td>문제번호</td><td>53</td><td>교수님</td><td>김미애</td></tr>
<tr><td rowspan="2">주제</td><td rowspan="2">천식</td><td>해설자</td><td>김소연</td></tr>
<tr><td>감수자</td><td>최채은</td></tr>
<tr><td>문제</td><td colspan="3">24세 남자가 1년 전부터의 호흡곤란을 주소로 내원하였다. 주로 달리기 등 운동을 하고 나면 숨이 차다고 한다. 증상은 운동 후 30분 정도 지나면 괜찮아진다고 한다. 찬바람이나 감기 등에 의해서 가끔 숨이 차다고 한다. 가끔 밤에 자다가 가슴이 답답해서 깰 때가 있다고 한다. 혈압 110/60mHg, 맥박 62회/분, 호흡 20회/분, 체온 36.5℃이다. 가슴 청진 상 호흡음은 정상이다. 운동유발검사 결과는 아래과 같다. 다음으로 적절한 조치는?

<table>
<tr><td></td><td>강제폐활량 (L)</td><td>1초간 강제날숨유량 (L)</td></tr>
<tr><td>운동 전</td><td>4.0</td><td>3.5</td></tr>
<tr><td colspan="3">자유달리기 6분 운동 후</td></tr>
<tr><td>1분</td><td>4.1</td><td>3.4</td></tr>
<tr><td>3분</td><td>4.0</td><td>3.3</td></tr>
<tr><td>5분</td><td>3.9</td><td>3.1</td></tr>
<tr><td>7분</td><td>3.7</td><td>2.7</td></tr>
<tr><td>10분</td><td>3.7</td><td>2.4</td></tr>
</table>
1) 운동 금지
2) 운동 전 항히스타민제 복용
3) 규칙적인 단기작용 베타2작용제 흡입
4) 운동 전 경구 글루코코르티코이드 복용
5) 규칙적인 저용량 글루코코르티코이드 흡입</td></tr>
<tr><td>답</td><td colspan="3">5번</td></tr>
<tr><td>해설</td><td colspan="3">천식은 기도의 만성염증질환, 기도 과민성 증가, 가역적인 기도 폐쇄가 특징입니다. 호흡곤란, 찬바람이나 감기 등에 숨참 등은 천식의 증상입니다.

운동유발검사 후 FEV1이 20% 이상 감소했으므로 운동유발천식입니다. 운동유발천식은 운동 전 속효성 beta2 agonist를 흡입하거나 규칙적으로 저용량 글르코코르티코이드를 흡입하여 치료합니다.</td></tr>
</table>

문제번호	54	교수님	김미애
주제	천식	해설자	김소연
		감수자	최채은
문제	30세 여자가 4개월 전부터 시작된 기침으로 병원에 왔다. 기침은 주로 밤이나 새벽에 심하고, 기침을 할 때 가슴이 답답하고 숨이 차다고 한다. 최근 열이나 콧물, 코막힘, 체중감소 등은 없다고 한다. 담배는 피우지 않는다고 한다. 혈압 120/78mmHg, 맥박 75회/분, 호흡 18회/분, 체온 36.7도였다. 가슴 청진에서 호흡음은 정상이다. 가슴 X선 사진도 정상이었다. 폐활량 검사 결과는 다음과 같았다. 다음으로 시행해볼 가장 적절한 검사는? 폐활량검사 강제폐활량 : 정상예측치의 98% 1초간 강제날숨량 : 정상예측치의 96% 1초간 강제날숨량/강제폐활량 83% 1) 위내시경 2) 기관지내시경 3) 가슴 컴퓨터단층촬영 4) 메타콜린 기관지유발검사 5) 혈청 총 면역글로불린 E		
답	4번		
해설	밤이나 새벽에 심해지는 기침, 숨참, 가슴답답함 등의 증상을 통해 천식을 의심할 수 있습니다. 폐활량검사 결과 특별한 이상 소견이 확인되지 않기 때문에 호기 기류제한의 변동성을 확인하기 위해 기관지 유발검사를 시행해야 합니다.		

<table>
<tr><td>문제번호</td><td>55</td><td>교수님</td><td>김미애</td></tr>
<tr><td rowspan="2">주제</td><td rowspan="2">천식</td><td>해설자</td><td>김소연</td></tr>
<tr><td>감수자</td><td>최채은</td></tr>
<tr><td>문제</td><td colspan="3">23세 남자가 5일 전부터 시작된 숨찬 증상으로 병원에 왔다. 가슴 청진 상 양쪽 폐에서 쌕쌕거리는 소리가 들렸다. 가슴 X선 사진은 정상이었다. 폐기능검사 결과는 아래와 같다. 다음으로 시행할 가장 적절한 검사는?

강제폐활량 : 정상예측치의 98%
1초간 강제날숨량 : 정상예측치의 69%

1) 최대호기 유속 측정
2) 메타콜린 기관지유발검사
3) 기관지확장제 반응 검사
4) 기관지내시경 검사
5) 혈청 총 면역글로불린 E</td></tr>
<tr><td>답</td><td colspan="3">3번</td></tr>
<tr><td>해설</td><td colspan="3">숨참, 쌕쌕거림의 증상을 통해 천식을 의심할 수 있습니다.

폐기능검사 결과 FEV1<80%인 경우 기도폐색의 가역성을 증명하기 위해 기관지확장제 반응 검사를 실시해야 합니다.</td></tr>
</table>

<table>
<tr><td>문제번호</td><td>56</td><td>교수님</td><td>김미애</td></tr>
<tr><td rowspan="2">주제</td><td rowspan="2">COPD</td><td>해설자</td><td>김소연</td></tr>
<tr><td>감수자</td><td>최채은</td></tr>
<tr><td>문제</td><td colspan="3">41세 남자환자가 호전과 악화가 반복되는 기침 때문에 병원에 왔다. 이전부터 잔기침은 있었는데, 두 달전부터 기침이 심해지고, 숨 쉬기도 힘들다고 한다. 대부분 저녁과 새벽에 증상이 있고, 낮에는 증상이 거의 없거나 심하지 않다고 한다. 고양이를 키우고 있다. 1년 전 담배는 끊었다고 하며, 20갑년의 과거 흡연력이 있다. 혈압 120/70mmHg, 맥박 80회/분, 호흡 18회/분, 체온 36.5도였다. 가슴 X선 사진과 폐기능검사 결과이다. 가장 적절한 치료는?

<table>
<tr><td></td><td>기관지확장제 투여 전</td><td>기관지확장제 투여 후</td></tr>
<tr><td>강제폐활량</td><td>4.23L
(정상 예측치의 89%)</td><td>4.58L
(정상 예측치의 96%)</td></tr>
<tr><td>1초간 강제날숨유량</td><td>2.75L
(정상 예측치의 75%)</td><td>3.29L
(정상 예측치의 90%)</td></tr>
<tr><td>1초간 강제날숨유량/강제폐활량</td><td>65%</td><td>72%</td></tr>
</table>

1) 필요 시 단기작용 베타2작용제 흡입

2) 규칙적 글루코코르티코이드 흡입

3) 정주 스테로이드

4) 항히스타민제

5) 에피네프린</td></tr>
<tr><td>답</td><td colspan="3">2번</td></tr>
<tr><td>해설</td><td colspan="3">COPD는 천식과 다르게 비가역적인 변화를 보인다는 것이 큰 차이점입니다. 고령, 만성적인 호흡곤란, 장기간의 흡연력을 통해 COPD를 의심할 수 있습니다. 특히 흡연은 COPD의 가장 중요한 위험인자입니다.</td></tr>
</table>

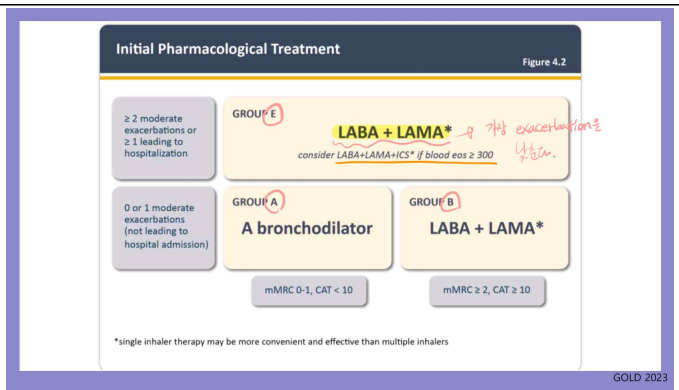

GOLD 2023

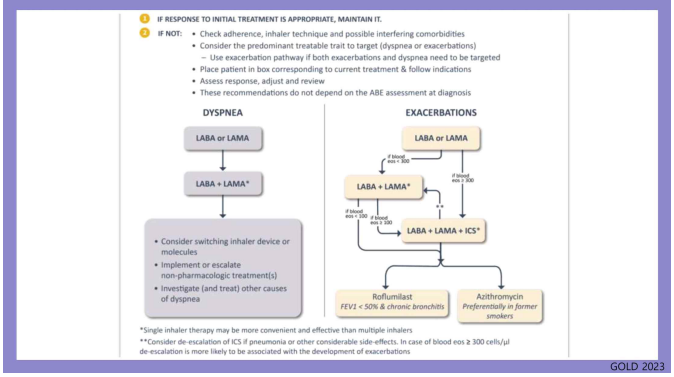

GOLD 2023

이 환자는 호전과 악화가 반복되고 두 달전부터 기침이 심해졌다고 했으므로 group E로 판단해야 합니다. 따라서 ICS를 처방할 수 있습니다.

안정 시 COPD 치료 – 흡입스테로이드

- Anti-inflammatory effect
- COPD 에서 단독투여는 일반적으로 권고되지 않는다.
- 천식이 동반된 중복증후군 (Asthma-COPD Overlap, ACO)
- 급성 악화가 자주 생기는 경우
- 부작용 ; 구강 칸디다증, dysphonia (발성장애, 쉰 목소리), 골감소증, 폐렴 등

또한 강의록에 급성 악화가 자주 생기는 경우 흡입스테로이드를 사용할 수 있다고 써있습니다.

문제번호	57	교수님	김미애
주제	COPD	해설자	김소연
		감수자	최채은
문제	69세 남자가 기침과 가래를 주소로 내원하였다. 40년 전부터 매일 하루 한 갑씩 담배를 피웠다고 하며, 현재도 담배를 피우고 있다고 한다. 혈압 110/60mHg, 맥박 62회/분, 호흡 20회/분, 체온 36.5℃이다. 가슴 X-선 사진이다. 다음 중 진단을 위해 시행해야 할 가장 적절한 검사는? 1) 가래 항산균 도말 및 배양검사 2) 메타콜린 기관지유발검사 3) 가슴 전산화단층촬영 4) 폐관류스캔 5) 기관지확장제 흡입 전/후 폐기능 검사		
답	5번		
해설	흡연력과 나이, 증상으로 보아 COPD가 의심됩니다. 확진을 위해 폐기능검사가 필요합니다.		

문제번호	58	교수님	김미애
주제	COPD	해설자	김소연
		감수자	최채은

문제

72세 남자가 수년 전부터 숨이 차다고 병원에 왔다. 언덕을 오를 때 숨이 찼고 몇 달 전부터 평지를 걷기가 힘들다고 하였다. 기침, 가래가 있었다. 40갑·년 과거 흡연자였다. 혈압 120/78mmHg, 맥박 85회/분, 호흡 23호1/분, 체온 36.7도였다. 가슴타진에서 양쪽에 과다공명이 있었고, 가슴청진에서 호흡음은 양쪽에서 감소하였다. 가슴 X선 사진이다. 혈액검사와 폐활량 검사 결과는 다음과 같았다. 가장 적절한 치료는?

• 혈액
혈색소 16.2g/dL, 백혈구 6,800/mm3(중성구 55%, 림프구 45%), 혈소판 280,000/mm3
• 동맥 혈(대기호흡)
pH 7.39, $PaCO_2$ 39 mmHg, PaO_2 80 mmHg
• 폐활량검사
기관지확장제 흡입 후
강제폐활량 : 정상예측치의 90%
1초간 강제날숨량 : 정상예측치의 62%

1) 재택 산소요법

2) 비침습양압환기

3) 흡입 스테로이드

4) 흡입 속효성 베타2항진제

5) 흡입 이중 기관지확장제 복합제

답	5번

해설	FEV1이 60%이상이고, 언덕을 오를 때 숨이 찼고 평지를 걷기가 힘든 증상은 mMRC 2점에 해당합니다. 따라서 이 환자에게는 LABA 또는 LAMA를 처방해야 합니다.

1) 호흡곤란 평가 – modified Medical Research Council Dyspnea scale

mMRC 호흡곤란점수	호흡곤란 내용
0	힘든 운동을 할 때만 숨이 차다.
1	평지를 빨리 걷거나, 약간 오르막 길을 걸을 때 숨이 차다.
2	평지를 걸을 때 숨이 차서 **동년배보다 천천히** 걷거나, 자신의 속도로 걸어도 숨이 차서 멈추어 쉬어야 한다.
3	평지를 약 100m 또는 몇 분 동안 걸으면 숨이 차서 멈추어 쉬어야 한다.
4	숨이 너무 차서 집을 나설 수 없거나, 옷을 입거나 벗을 때도 숨이 차다.

Classification of Severity of Airflow Limitation*

In patients with $FEV_1/FVC < 0.70$:

GOLD 1 : Mild — $FEV_1 \geq 80\%$ predicted

GOLD 2 : Moderate — $50\% \leq FEV_1 < 80\%$ predicted

GOLD 3 : Severe — $30\% \leq FEV_1 < 50\%$ predicted

GOLD 4 : Very Severe — $FEV_1 < 30\%$ predicted

Based on Post-Bronchodilator FEV_1

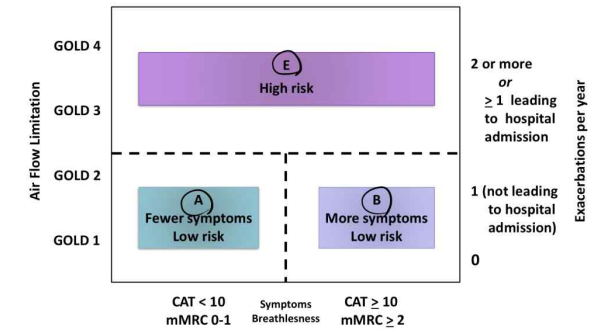

안정 시 COPD 약물치료 (국내지침 2018)

	$FEV_1 \geq 60\%$ pred. and 0~1 exacerbation/year		$FEV_1 < 60\%$ pred. or ≥2 exacerbation/year or history of AE COPD* related admission (다군)
	mMRC 0~1 or CAT < 10 (가군)	mMRC ≥ 2 or CAT ≥ 10 (나군)	
Short-acting beta2-agnoist as required			
First choice	SABA as needed	LABA or LAMA or LABA + LAMA	LABA + LAMA

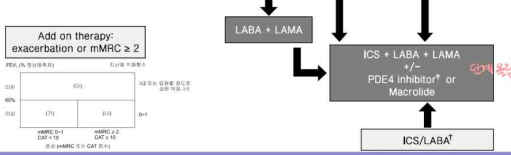

문제번호	59	교수님	김미연
주제	COPD	해설자	김소연
		감수자	최채은

문제

62세 여자가 기침, 가래를 주소로 내원하였다. 30년 전부터 매일 반 갑씩 담배를 피우고 있으며, 현재에도 담배를 피우고 있다고 한다. 3년 전부터 기침, 가래가 가끔 있었다고 한다. 폐기능검사 와 가슴 X선 사진이다. 다음 중 가장 적절한 처치는?

기관지확장제 흡입 후
강제폐활량 : 정상예측치의 87 %
1초간 강제날숨량 : 정상예측치의 82%

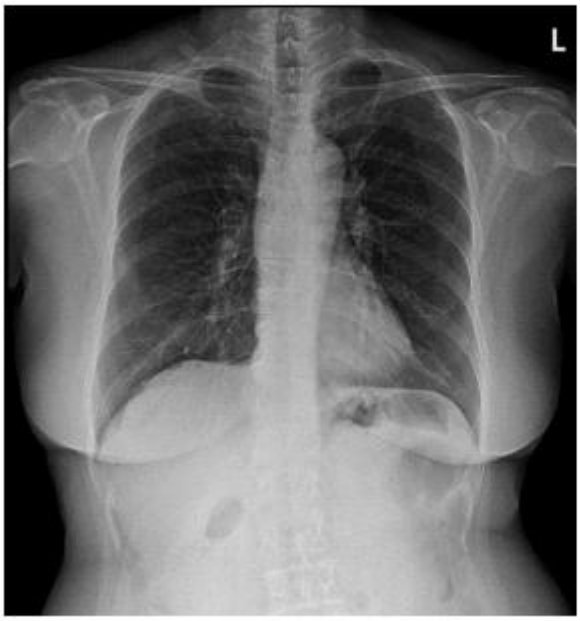

1) 금연

2) 재택 산소요법

3) 흡입 스테로이드

4) 흡입 지속성 항콜린제

5) 흡입 속효성 베타2항진제

답

1번

해설

야마입니다. - 22 1차 49번

환자의 나이, 증상, 흡연력으로 보아 COPD가 의심됩니다.
FEV1이 82%이고 걷기 힘들다는 내용이 없으므로 mMRC score가 0-1점입니다. 증상이 없으므로 약물적인 치료는 필요하지 않습니다. 따라서 금연이 가장 적절한 처치입니다.

문제번호	60	교수님	김미애
주제	COPD 치료	해설자	최채은
		감수자	김소연
문제	70세 남자가 호흡 곤란을 주소로 응급실 방문하였다. 10년 전 COPD 진단을 받은 후 흡입기를 사용하고 있었다. 수일 전부 터 감기 증상 있은 뒤로 호흡곤란이 악화되었다고 한다. 산소 공급 이후 환자는 의식이 까라지며 혼수상태가 되었고, 혈압 110/70mHg, 맥박 110회/분, 호흡 28회/분, 체온36.5℃ 이다 . 아래는 내원 당시와 비강 캐뉼라로 산소를 4L/min 공급한 후 각각의 동맥혈 가스 분석 결과이다. 다음으로 시행할 가장 적절한 치료는? 내원 당시 (대기호흡) : pH 7.38 PaCO2 38mmHg, PaO2 45mmHg 산소 4L/min 공급 후 : pH 7.24 PaCO2 75mmHg, PaO2 50mmHg 1) 산소마스크 10L/min 2) 산소 중단 3) 비침습양압환기 4) 흡입 스테로이드 5) 기관 내 삽관 후 기계 환기		
답	5		
해설	야마입니다. - 2022.호흡기 1차.50번 산소를 공급하였으나 오히려 PaCO2의 농도가 급격하게 증가하고, 혼수상태가 된 것을 보아 CO2 narcotics 문제입니다. PaCO2가 50mmHg보다 높은 hypoventilation 상황이므로 기계환기를 해야하고, 의식이 소실되어 NIPPV를 사용하지 못하므로 삽관 후 기계호흡을 시행해야 합니다.		

문제번호	61	교수님	권용식
주제	폐색전증 진단	해설자	최채은
		감수자	김소연

문제

74세 남자가 2일 전부터 숨이 차서 왔다. 기침, 가래, 열, 흉통은 없었다. 직업은 식당을 운영하고, 50갑 년의 흡연자였다.1주일 전 무릎이 좋지 않아 외부병원에서 수술을 받았다고 한다. 혈압 130/84 mmHg, 맥박 90회/분, 호흡 22회/분, 체온36.5℃였다. 청진 상 특이 소견은 없었고 당시 시행한 흉부 시티 사진이다. 진단은?

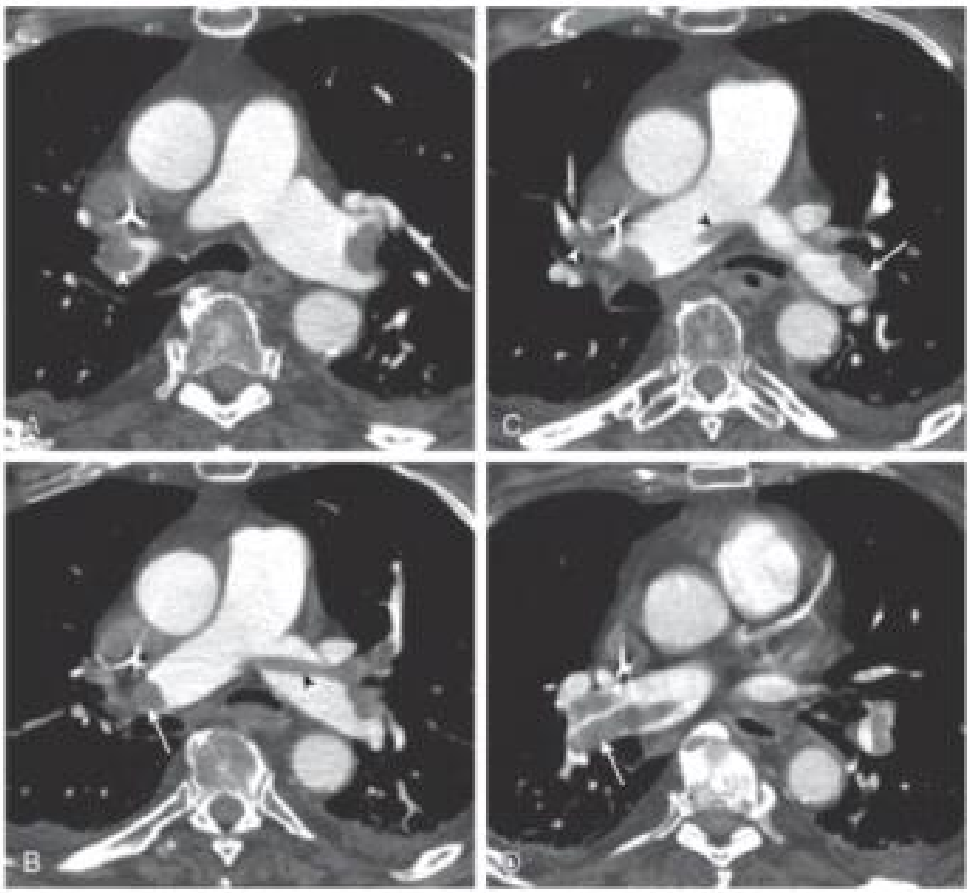

1) 폐동맥색전증
2) 폐렴
3) 대동맥박리증
4) 흉막하 부위 폐경색증
5) 상대정맥증후군

답

1

해설

야마입니다. - 2021.호흡기 1차.29번 / 2022.호흡기 1차.37번
강의록 사진과 동일한 사진입니다.
1주일 전 무릎수술을 받고 2일 전부터 호흡곤란이 시작되었습니다. CT 상에서 emboli가 pulmonary trunk와 lobar artery를 막고 있는 것이 관찰됩니다. 따라서 수술로 인해 생긴 DVT가 PE로 이어진 것으로 진단할 수 있습니다.

문제번호	62	교수님	권용식
주제	폐색전증 진단	해설자	최채은
		감수자	김소연

문제

34세 남자가 숨이 차고 오른쪽 다리가 부어서 내원하였다. 혈압 90/54 mmHg, 맥박 120회/분, 호흡 25회/분, 체온36.5℃였다. 시행한 시티와 심전도는 다음과 같았다. 진단은?

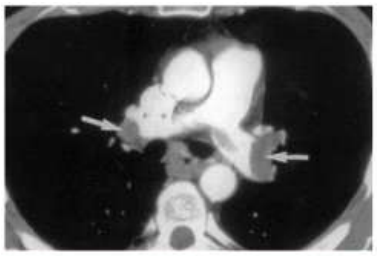

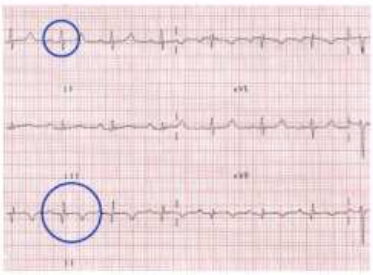

1) 심근경색 2) 심내막염 3) 대동맥박리증 4) 폐색전증 5) 상대정맥증후군

답

4

해설

폐색전증 사진 문제는 항상 야마를 탔었지만, 이번 시험에선 CT사진이 바뀌고 심전도가 추가되었습니다. 심전도는 강의록에 있는 사진이고, CT에서 보이는 emboli를 통해 폐색전증으로 쉽게 진단할 수 있었습니다.

+) 심전도가 저렇게 나타나는 이유

파란색 동그라미를 봤을 때, S1Q3T3 sign이 나타난다고 하는데, 이는 lead I에서 prominent S, lead III에서 prominent Q와 T inversion이 나타나는 것을 말합니다.

embolism 때문에 급성으로 폐고혈압이 생기고, 이에 따라 RV가 죽도록 일을 해야하는 상황이 발생하고, 그게 심전도로 나타난 것이 S1Q3T3 sign입니다.

인터넷에서 찾은 사진과 강의록 사진을 모두 첨부하겠습니다.

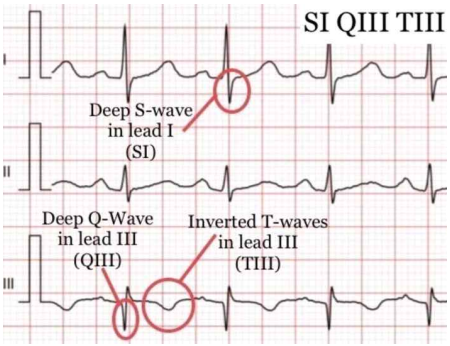

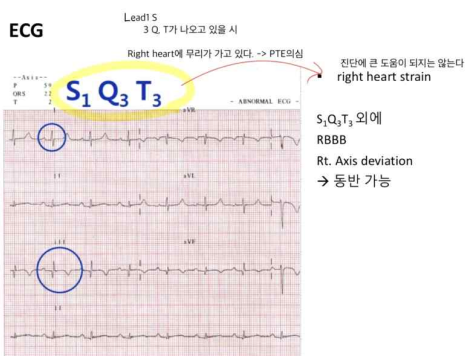

문제번호	63	교수님	권용식
주제	폐색전증 치료	해설자	최채은
		감수자	김소연

문제

64세 여자 환자가 뇌출혈로 진단받고, 3일 간 침대에 누워 지냈다. 고혈압, 당뇨 병력은 없었고최근 호르몬 대치요법을 받고 있었다. 혈압은 120/80, 맥박수는 84, 호흡수는 16회, 체온은 36.6'c 체크되었다. 오른쪽 하지 부종 및 통증이 동반되었다. 하지 정맥 초음파 검사는 다음과 같았다. 이 환자에서 고려할 수 있는 치료는?

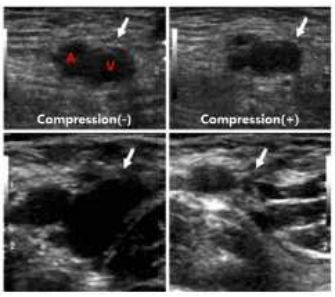

1) IVC filter 삽입
2) catheter embolectomy
3) thrombolysis 시행
4) surgical embolectomy
5) anticoagulation

답

1

해설

야마변형입니다. - 2021.호흡기 1차.31번(답: anticoagulation)
이 문제는 야마와 매우 유사하고, 환자가 '뇌출혈'을 진단받은 것만 달라 답이 달라졌던 문제입니다. (정답률 58.7%)

(가)	(나)
(다)	(라)

위 그림을 왼쪽과 같이 정의하겠습니다.
(가)와 (나)를 보았을 때, 정상의 경우, compression이 가해지면 vein이 collapse되어 안 보여야하는데, (나)에서 그렇지 않은 것을 보아 vein 내에 무언가 있을 것이라고 의심됩니다. (라)에서 화살표가 가리키는 곳에 thrombus가 보입니다. 이 둘을 종합하였을 때, **Deep vein thrombosis**임을 알 수 있습니다.

<폐색전증의 치료> 1. 혈압 확인 2. 금기사항 확인
- 혈압이 낮은 경우: 혈전용해제+항응고제 / 혈전용해제 금기사항에 해당: embolectomy(surgical/catheter)
- 혈압 안정적인 경우: 항응고제 / 항응고제 금기사항에 해당: IVC filter

이 문제에서는 안정적인 혈압(120/80)과 항응고제 금기사항(**뇌출혈**)에 해당하므로 IVC filter를 치료로 고려할 수 있습니다.

Contraindications to Anticoagulation

Absolute contraindications
Active bleeding
Severe bleeding diathesis or platelet count ≤20,000/mm³
Neurosurgery, ocular surgery, or intracranial bleeding within the past 10 days
Relative contraindications
Mild-to-moderate bleeding diathesis or thrombocytopenia†
Brain metastases
Recent major trauma
Major abdominal surgery within the past 2 days
Gastrointestinal or genitourinary bleeding within the past 14 days
Endocarditis
Severe hypertension (i.e., systolic blood pressure >200 mm Hg, diastolic blood pressure >120 mm Hg, or both) at presentation

* Data are from Abrams et al.[25]

IVC Filter

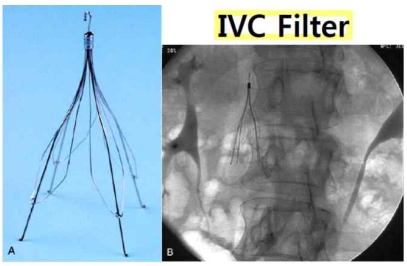

Figure 61-8 Images of an inferior vena cava (IVC) retrievable filter. A, Gunter Tulip® IVC filter. **B,** Filter status post deployment in the inferior vena cava.
Albert, Clinical Respiratory Medicine, 3rd Edition, p780

문제번호	64	교수님	권용식
주제	폐색전증 치료	해설자	최채은
		감수자	김소연

문제

47세 남자가 1주전 교통사고로 pelvic bone fracture로 수술을 받고 입원 중 갑작스런 호흡곤란과 70/40의 혈압저하, 분당 호흡수 29회, 분당 맥박수 138회 체크되었다. 심장초음파소견은 다음과 같았다. 치료는?

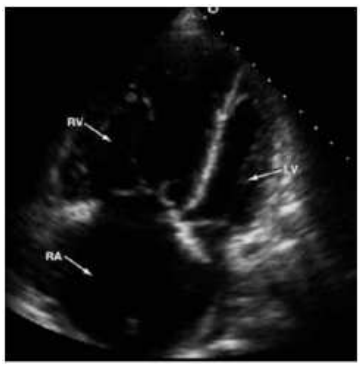

1) IVC filter 삽입
2) unfractionated heparin 지속 투여
3) thrombolysis 시행
4) surgical embolectomy
5) warfarin 투여

답

4

해설

야마입니다. - 2022.호흡기 1차.40번 / 2021.1차.32번 / 2020.1차.50번
강의록에 있는 심초음파 사진입니다.
D-shaped LV를 보이므로 폐색전증으로 의심할 수 있습니다.

<폐색전증의 치료> 1. 혈압 확인 2. 금기사항 확인
- 혈압이 낮은 경우: 혈전용해제+항응고제 / 혈전용해제 금기사항에 해당: embolectomy (surgical/catheter)
- 혈압 안정적인 경우: 항응고제 / 항응고제 금기사항에 해당: IVC filter

이 문제에서는 혈압이 낮고, 혈전용해제 금기사항(**3주 내에 major surgery**)에 해당하므로 surgical embolectomy를 시행해야 합니다.

Contraindications to Fibrinolysis

- **ABSOLUTE CONTRAINDICATIONS**
  - ✓ Any **hemorrhagic stroke** or stroke of unknown origin
  - ✓ Central nervous system damage or neoplasm
  - ✓ **Major trauma, surgery, or head injury in past 3 weeks**
  - ✓ **Gastrointestinal bleeding in past month**
  - ✓ Significant ongoing bleeding
- **RELATIVE CONTRAINDICATIONS**
  - ✓ Ischemic stroke or transient ischemic attack in past 6 mo
  - ✓ Treatment with a vitamin K antagonist
  - ✓ Pregnancy or within 1 week of delivery
  - ✓ Noncompressible puncture site
  - ✓ Traumatic resuscitation, Advanced liver disease
  - ✓ Infective endocarditis, Active peptic ulcer disease

Cecil medicine, 25th edition, p624